ZBORNIK PREDAVANJ

IZZIVI PRI ZDRAVLJENJU BOLEZNI ZAKLOPK

TRENDI V SRČNI KIRURGIJI

IZZIVI PRI ZDRAVLJENJU BOLEZNI ZAKLOPK

TRENDI V SRČNI KIRURGIJI

Simpozij z mednarodno udeležbo

Ljubljana, 2. 12. 2016

Urednici:

Katja Ažman Juvan

Nadja Ružič Medvešček

Tehnični uredniki:

Katja Ažman Juvan

Borut Jug

Matija Jelenc

Založnik in izdajatelj:

Društvo slovenskih kardiokirurgov

Računalniški prelom in priprava strani:

Litaforma d.o.o.

Tisk: Grafika Kodre, Ljubljana

Število izvodov: 200

Leto izdaje: 2016

CIP - Kataložni zapis o publikaciji
Narodna in univerzitetna knjižnica, Ljubljana

616.12-089(082)
616.126-089(082)

TRENDI v srčni kirurgiji : izzivi pri zdravljenju bolezni zaklopk : zbornik predavanj : [simpozij z mednarodno udeležbo, Ljubljana, 2. 12. 2016] / [urednici Katja Ažman Juvan, Nadja Ružič Medvešček]. - Ljubljana : Društvo slovenskih kardiokirurgov, 2016

ISBN 978-961-94131-0-4
1. Ažman-Juvan, Katja
287402752

Organizacijski odbor:

Katja Ažman Juvan
Tomislav Klokočovnik
Nikola Lakič
Nadja Ružič Medvešček
Maja Šoštarič
Aleš Brecelj
Slavica Popovič
Anette Godler
Nataša Mihelič Miletič
Matija Jelenc

Strokovni odbor:

Tomislav Klokočovnik
Katja Ažman Juvan
Nadja Ružič Medvešček
Nikola Lakič
Ivan Kneževič
Maja Šoštarič
Matevž Jan

CURRENT TRENDS IN CARDIAC SURGERY

Prof. Tomislav Klokočovnik MD, PhD, FETCS
Head of Clinical department for Cardiovascular Surgery, University Medical Center Ljubljana

There are times you need the courage to take a great leap; you can't cross a chasm in two small jumps.

David Lloyd George

The history of cardiac surgery continues to be written and will continue to develop as long as acquired heart diseases shorten lives. In the early days after the development of cardiopulmonary bypass (CPB), the evolution of our profession was made possible by the progress in related sciences, and the pace of advance was intense but narrowly focused. Many clinicians, scientists and engineers are activated in a deep effort to develop new and safer operations and procedures, new valves, new biomaterials, new revascularization techniques and new heart substitutes. In addition, it is obvious that the population is rapidly aging, and this phenomenon will soon assume staggering proportions: In the United States alone, 77 million people are expected to be more than 65 years of age by 2040. As a result, the average age of patients who undergo heart surgery is continuously increasing, and we must strive to adjust our techniques accordingly. Another trend that is also observed is tremendous advance in percutaneous coronary interventions as well as in transcatheter endovascular procedures, and many patients would prefer some of these procedures even with a questionable long-term benefit.

There are several new directions being pursued in **minimally invasive cardiac surgery,** including using smaller or more directed »limited incisions« to access and repair only the area of interest of the heart. Cardiac valvular operations require opening the cardiac chambers, and therefore need to be done with the support of CPB, usually with cardioplegic arrest. **Minimally invasive aortic valve replacement (mini AVR)** involves reducing the size or location of the incision by either an upper partial sternotomy or right anterior mini-thoracotomy. Although these approaches provide limited access, the benefits of minimally invasive cardiac surgery include less pain, shorter hospital stay after surgery, lower risk of infection, lower risk of bleeding and blood transfusion, shorter recovery time and faster return to normal activities/work. Our department at the University Medical Center Ljubljana is routinely performing this approach since 1996 (Klokocovnik). Due to limited exposure, rapid deployment aortic valves (sutureless valves) have been introduced to provide easier valve implantation and lower both the CPB and the clamp time. Also, we have introduced the double cannnulation of superior vena cava for venous drainage and made venous cannulation easier in technically challenging mini-thoracotomy approaches.

Moreover, aortic valve stenosis is also currently being treated by **transfemoral and transapical aortic valve replacement** (**TAVR**)**,** avoiding the inherent morbidity of CPB, aortic manipulation and prolonged intensive care unit stay. Result is that patients leave the hospital in the next few days.

Mini-thoracotomy approach is also being used for mitral valve, tricuspid valve, atrial septal defect, patent foramen ovale, myxoma surgeries through a limited right fifth interspace thoracotomy that will directly access the left atrium and mitral valve. Minimally invasive techniques can make a real difference to the speed of recovery of patients requiring **mitral valve** surgery and several new technologies and devices are currently being used (MitraClip, NeoChord – chordal implantation, transcatheter mitral valve implantation TMVI; but still in clinical trials).

Ascending aortic root replacement (**mini-Bentall operation, David procedure**) and aortic arch aneurysm repair (**hemi-arch reconstruction**) can also be approached, in experienced hands, using minimally invasive techniques preferably through mini-sternotomy.
Thoracic aortic aneurysms are rapidly disappearing from the surgical repertoire and are being treated with endovascular procedures (**TEVAR**). Here, a true benefit is being observed when applying this minimally invasive, percutaneous femoral approach in aged, polymorbid patients. However, the repair of concomitant aortic arch and proximal descending aortic aneurysms or dissection in a single stage using a „hybrid“ vascular graft (**frozen elephant trunk technique**) can be performed through mini-sternotomy as well.
Atrial septal defect and patent ductus arteriosus closure using transcatheter techniques are firmly established and are being used in increasingly questionable indications, but still right mini-thoracotomy approach is an excellent operation in specific indications when it is not feasible for transcatether technique.

Coronary artery bypass surgery may be performed using a minimally invasive incision in the space between the ribs as well as the ports. Depending on the technique the surgeon uses, the procedure may be performed on a “beating heart”. In several specialized centers, **robotically assisted heart surgery** is used to treat patients mostly with mitral regurgitation, but can be used for robotically assisted direct coronary artery bypass (**MIDCAB**) surgery as well. When more than one region of the heart requires revascularization, **hybrid revascularization** can be performed including treating one area with a catheter-based procedure and the other with single vessel MIDCAB grafting. In addition, endoscopic vein harvesting (EVH) has grown in popularity recently in an effort to reduce the pain and risk of infection associated with the procedure. However, standard of care for patients in need for coronary revascularization in our department at the UMC Ljubljana is off-pump surgery on a beating heart via full sternotomy with bilateral internal mammary grafting (BIMA) when possible since 1996 (Klokocovnik).

Regarding the treatment of the patients with end-stage heart failure, left ventricular assist device (**LVAD**) **technology** has evolved considerably with the development of continuous-flow devices. A new generation of much smaller devices with less morbidity and im-

proved outcomes came (HeartMate III®, HeartWare®, Syncardia®, Carmat Heart®).

As we witness many of these new techniques and procedures, a competent clinician should be familiar with both open and percutaneous procedures and be able to offer the best treatment for his or her patients. Various techniques for obtaining appropriate exposure have been developed and put into practice. Regardless of the variety of surgical approaches, the overall objectives of minimally invasive cardiac surgery remain constant, in order to provide a safe and effective approach with the benefits associated with minimal access surgery.

TRENDI V MINIMALNO INVAZIVNI ANESTEZIOLOGIJI

Doc . dr. Maja Šoštarič, dr. med.
Klinični oddelek za anesteziologijo in intenzivno terapijo operativnih strok,
Univerzitetni klinični center Ljubljana

UVOD

V drugi polovici prejšnjega stoletja je srčna kirurgija doživela hiter razvoj. Na področju anesteziologije pa je opaziti večje spremembe v zadnjih desetletjih, ko tudi anesteziologija sledi novim trendom v kirurgiji. Novosti tako v kirurgiji kot v anesteziologiji so usmerjene v rutinsko uporabo manj invazivnih metod, s katerimi želimo izboljšati izid kirurškega zdravljenja. Bolniki, ki prihajajo na operacije na srcu, so vedno starejši in tveganje za razvoj pooperativnih zapletov pri njih je večje. Prav tem bolnikom so namenjeni manj invazivni perioperativni postopki.

KIRURGIJA S POSPEŠENIM OKREVANJEM

Tako kot na drugih področjih kirurgije, se tudi v srčni kirurgiji skuša uvesti postopke in protokole, ki omogočajo t. im. kirurgijo s pospešenim okrevanjem (KSPO) po operacijah na srcu (t. im. pospešeni ali *'fast track'* protokoli). Razvoj kirurgije v smeri manj invazivnih operativnih postopkov je vsekakor pospešil uvedbo novih anestezijskih postopkov, metod in učinkovin. Namen KSPO ni le skrajšati čas zdravljenja v bolnišnicah, pač pa tudi skrajšati čas zdravljenja v enoti za intenzivno zdravljenje (v enoti za intenzivno terapijo, EIT), preprečiti pooperativne zaplete, omogočiti hitro mobilizacijo bolnikov ter hitro povrnitev v domače okolje. Za uspeh takega načina kirurškega zdravljenja je pomembno dobro sodelovanje vseh članov tima, ki so vključeni v kirurško zdravljenje v predoperativnem obdobju in tudi po odpustu iz bolnišnice.
Začetnik programa KSPO je dr. Kehlet, ki je KSPO uvedel v 90. letih prejšnjega stoletja na področju abdominalne kirurgije. V zadnjih letih se program prenaša na druga področja kirurgije, tudi v srčno kirurgijo.
Temelji KSPO, ki jih je postavil dr. Kehlet, veljajo z določenimi nadgraditvami še danes. Obsegajo večoblični (multimodalni) nabor postopkov, s katerimi zmanjšamo pooperativno okvaro organov in izboljšamo izid kirurškega zdravljenja.
V predoperativnem obdobju je potrebna optimizacija bolnikovega zdravstvenega stanja ter izobraževanje bolnika in svojcev o operativnem posegu, pooperativnem okrevanju in pričakovanih rezultatih kirurškega zdravljenja. V medoperativnem obdobju so pomembni kirurški in anestezološki postopki ter tehnike, ki vodijo k zmanjšanju stresnega odgovora organizma na operacijo. Manj invazivni kirurški in anestezološki postopki so ključnega pomena za KSPO v medoperativnem obdobju. Poleg tega pa so pomembni tudi vzdrževanje normotermije, področna anestezija in uporaba učinkovin, ki bi zmanjšale stresni odgovor organizma. Splošna načela v pooperativnem obdobju so učinkovito preprečevanje

bolečine, preprečevanje slabosti in bruhanja, zgodnja mobilizacija bolnika ter zadostna beljakovinska in kalorična prehrana.
Te splošne usmeritve KSPO se deloma lahko prenesejo v srčno kirurgijo. Upoštevati moramo, da spadajo operacije na srcu med velike operativne posege z velikim stresnim odgovorom organizma na operacijo, kjer organe dodatno okvari zunajtelesni krvni obtok, ki se mu pogosto ne moremo izogniti.
Predoperativno zdravstveno stanje bolnika je odločilno za uspešnost KSPO. Dolgo je veljalo mnenje, da starostniki in bolniki z velikim tveganjem za pooperativne zaplete niso primerni za postopke pospešenega okrevanja po operaciji. Raziskave pa so pokazale, da so ti protokoli prav tako primerni za starostnike in tudi za bolnike z velikim tveganjem in da celo izboljšajo izid zdravljenja. V postopke pospešenega okrevanja po operaciji ne vključimo bolnikov z močno oslabljenim delovanjem levega prekata, ledvičnih bolnikov, bolnikov s hujšimi pljučnimi boleznimi in bolnikov, ki so predvideni za nujne ali vnovične operacije.

ANESTEZIJSKE TEHNIKE

V preteklosti so se pri operacijah na srcu uporabljali veliki odmerki opioidnih analgetikov skupaj z inhalacijskimi in venskimi anestetiki. Prevladovalo je prepričanje, da s tako kombinacijo učinkovin zagotovimo večjo hemodinamično stabilnost med operacijo.
Zaradi velikih odmerkov opioidnih analgetikov so bili bolniki po operaciji dalj časa intubirani in umetno predihavani. Ker je sestavni del KSPO zgodnja ekstubacija po operaciji, so dolgodelujoče opioidne analgetike zamenjali novejši kratkodelujoči opioidni analgetiki v kombinaciji s hlapnimi in venskimi anestetiki. Kratkodelujoče mišične relaksante uporabimo le pri uvodu v anestezijo. Kombinacija kratkodelujočega remifentanila in propofola omogoči uravnoteženo ('*balanced*') anestezijo in zagotavlja dobro analgezijo v ključnih fazah operacije. V moderni anesteziologiji velja, da naj bodo bolniki po operacijah na srcu hitro ekstubirani, to pomeni v prvi uri po sprejemu v EIT. Raziskave so dokazale varno ekstubacijo bolnikov že v operacijski dvorani. Uspeh ekstubacije v operacijski dvorani je odvisen od pravilne izbire bolnikov, optimalne izvedbe operacije, normotermije ob koncu operacije in majhne pooperativne krvavitve. Ne glede na to, kdaj je bolnik ekstubiran, pa se moramo držati pogojev za varno ekstubacijo, ki so našteti v Tabeli.
Manj invazivne kirurške tehnike, kjer kirurg operira skozi manjše vstopne kirurške rane na prsnem košu, zahtevajo od anesteziologa prilagoditev anestezije. Za izvedbo operacije skozi kirurški rez na eni strani prsnega koša je priporočljivo bolnika intubirati z dvosvetlinskim tubusom, ki omogoča enostransko predihavanje med operacijo. Tako se izognemo poškodbi pljuč, do katere bi lahko prišlo med operacijo, in olajšamo delo kirurgu. Za izvedbo endoskopskih operacij anesteziolog vstavi kanile in katetre, ki omogočijo priključitev bolnika na zunajtelesni krvni obtok.
Uporaba področne anestezije, epiduralne ali paravertebralne blokade skupaj s splošno anestezijo zmanjša stresni odgovor na operacijo, kar je temeljni namen KSPO. Zaradi nevarnosti periduralne krvavitve ob heparinizaciji bolnika med operacijo se v srčni kirurgiji vsaj v Sloveniji področna anestezija ni uveljavila v vsakodnevni klinični praksi.

KIRURŠKE TEHNIKE

Prilagoditev kirurške tehnike in uvedba manj invazivnih operativnih posegov sta ključnega pomena za razvoj KSPO v srčni kirurgiji. Med manj invazivne kirurške posege v srčni kirurgiji štejemo posege, ki jih kirurg izvede brez uporabe zunajtelesnega krvnega obtoka, in posege, ki jih izvede skozi manjše kirurške vstopne rane. Zaradi uporabe zunajtelesnega krvnega obtoka se sproščajo različni venski posredniki, ki povzročijo razvoj sistemskega vnetnega odgovora, kar okvarja vse organe in organske sisteme. Manjši kirurški rezi tudi zmanjšajo stresni odgovor organizma na operacijo, ker je zaradi manjše poškodbe tkiva manjša aktivacija kaskadnih poti, katerih končni učinek je povečan stresni odgovor organizma na operacijo.
Bolniki, ki so operirani s standardnimi kirurškimi pristopi s prerezanjem prsnice in z uporabo zunajtelesnega krvnega obtoka, so tudi primerni za pospešeno okrevanje po operaciji, če operacija poteka brez zapletov. Zaželeno je, da je čas kirurškega posega čim krajši in predvsem, da je čas zunajtelesnega krvnega obtoka krajši od 90 minut. Ali je bolnik primeren za uporabo protokola KSPO, se odločita kirurg in anesteziolog glede na potek operacije in stanje bolnika po operaciji.

LAJŠANJE POOPERATIVNE BOLEČINE

Uspešno lajšanje pooperativne bolečine je ključnega pomena za uspeh KSPO. Tradicionalno se je za lajšanje pooperativne bolečine uporabljal morfij skupaj s perifernim analgetikom metamizolom. Metamizol je dober analgetik z maloštevilnimi stranskimi učinki, na drugi strani pa ima morfij vrsto neželenih stranskih učinkov, ki upočasnijo okrevanje po operaciji na srcu. Zastoj dihanja je življenjsko ogrožajoč zaplet uporabe morfija, slabost, bruhanje ter delirij pa podaljšajo čas zdravljenja v EIT in so za bolnika prav tako neprijetni in nevarni. Zato se pojavljajo novi trendi tudi na področju lajšanja pooperativne bolečine. Vstavitev katetra v operativno rano in dajanje lokalnega anestetika skozi njega zagotavlja dobro analgezijo z maloštevilnimi stranskimi učinki. Metoda je uveljavljena na drugih področjih kirurgije, pri srčni kirurgiji se uveljavlja predvsem pri operacijah, kjer kirurg operira skozi manjše kirurške reze.
Kljub temu, da se v pooperativnem obdobju izognemo uporabi morfija, pa slabosti in bruhanja ne moremo popolnoma preprečiti. Preventivna uporaba antiemetikov je priporočena v KSPO, še posebno pri bolnikih, ki so nagnjeni k slabosti in bruhanju po operaciji. Slabost in bruhanje dalj časa po operaciji upočasnita pooperativno okrevanje in preprečita, da bi bolniki čim prej po operaciji zaužili hrano.

POOPERATIVNA KRVAVITEV IN POOPERATIVNA ANEMIJA

Operacije na srcu so veliki kirurški posegi, kjer se pooperativni krvavitvi ne moremo izogniti. Krvavitev je večja pri bolnikih, ki pred operacijo jemljejo antiagregacijska in antikoagulacijska zdravila. Pri manj invazivnih kirurških posegih je manjša pooperativna krvavitev, bodisi ker zunajtelesni krvni obtok ne povzroči motenj v strjevanju krvi bodisi ker je krvavitev ob manjši poškodbi tkiva manjša. Ob tem je pomembna racionalna uporaba antifibrinolitikov in tekočin, da se izognemo krvavitvi zaradi motenj v strjevanju krvi. Uporaba trombelastometrije in agregometrije v perioperativnem obdobju omogočata

racionalno nadomeščanje krvnih derivatov, fibrinogena in trombocitov. Bolniki, ki med operacijo potrebujejo transfuzijo krvi, imajo slabši izid kirurškega zdravljenja.
Seveda tudi pooperativna anemija, ki je posledica večje krvavitve ali pa manjše vsebnosti hemoglobina in železa že pred operacijo, podaljša pooperativno rehabilitacijo. Anemični bolniki imajo bolj pogoste ledvične zaplete, potrebujejo vazoaktivno podporo in niso sposobni zgodnje mobilizacije. Pri vseh bolnikih pred operacijo na srcu je potrebno optimizirati vsebnost hemoglobina in železa v krvi, da se izognemo transfuziji krvi in pooperativni anemiji.

POOPERATIVNA MOBILIZACIJA IN REHABILITACIJA

Uspeh operativnega zdravljenja ne pomeni le, da bolniki operacijo preživijo, pač pa, da se vrnejo v domače okolje in imajo boljšo kakovost življenja kot pred operacijo. Hitra pooperativna mobilizacija in učinkovita fizioterapija gibal sta ključna dejavnika v pooperativnem obdobju za uspeh KSPO. To je mogoče le pri bolnikih, ki nimajo pooperativnih zapletov, kot so delirij, hemodinamična nestabilnost, dihalna odpoved, motnje srčnega ritma ali hude bolečine. Tudi pri pooperativnem okrevanju je pomemben timski pristop – sodelovanje fizioterapevtov, medicinskih sester in drugega zdravstvenega osebja.

ALI JE POTREBNO REORGANIZIRATI EIT?

Zaradi hitrega razvoja srčne kirurgije, sprememb v anesteziioloških postopkih in tehnikah, predvsem pa zaradi uvedbe manj invazivnih kirurških tehnik izgleda, da bo potrebno reorganizrati tudi EIT.
Pred operacijo in ob njenem koncu je potrebno oceniti tveganje za pooperativne zaplete in glede na to načrtovati pooperativno zdravljenje in okrevanje. V nekaterih bolnišnicah, kjer so razvili protokol za pospešeno okrevanje po operaciji in so centri za manj invazivne operacije na srcu, bolnike, pri katerih ocenijo, da je tveganje za pooperativne zaplete majhno, premestijo v prebujevalnice, ki so namenjene le za bolnike po operacijah na srcu. V prebujevalnico bi lahko bili sprejeti bolniki, pri katerih je operacija potekala brez zapletov in sta bila čas trajanja operacije in zunajtelesnega krvnega obtoka kratka. V prebujevalnicah so nameščeni ventilatorji in druga oprema, ki omogočajo razširjen nadzor vitalnih funkcij, poleg tega pa je tam tudi več zdravstvenega osebja kot v navadnih prebujevalnicah. V prebujevalnici bolnike po operaciji zbudijo, ekstubirajo in jih še isti dan premestijo v polintenzivno enoto, če je stanje stabilno, oziroma v enoto EIT, če se pojavijo pooperativni zapleti. Bolniki, pri katerih se zaradi različnih razlogov odločimo, da niso primerni za hitro okrevanje po operaciji, so iz operacijske dvorane premeščeni v EIT. To so predvsem bolniki po kompleksnih operacijah, bolniki s številnimi spremljajočimi boleznimi, s slabo funkcijo levega prekata, po nujnih in vnovičnih operacijah.
Protokoli za pospešeno okrevanje po operaciji na srcu so se pričeli razvijati v ZDA, kjer so s skrajšanjem časa zdravljenja v EIT želeli predvsem zmanjšati stroške zdravljenja in zagotoviti več prostih postelj. Ker je finančni učinek protokola za hitro okrevanje v našem prostoru težko dokazati, takšen način zdravljenja poleg boljših rezultatov omogoča povečanje števila sprejemov v EIT.

ZAKLJUČEK

V novem tisočletju smo priča hitremu razvoju na področju srčne kirurgije, anesteziologije in pooperativne intenzivne medicine. Novi trendi so usmerjeni k uporabi protokolov za KSPO, ki dajejo boljše rezultate in bolj racionalno izkoriščenje prostorskih zmogljivosti ter kadrovskih in finančnih virov. Za uspeh KSPO so potrebni skrbna izbira bolnika, optimalna predoperativna priprava, načrt kirurškega posega in izobraževanje bolnikov ter svojcev, kar vse zahteva usklajeno timsko delo vseh, ki so vključeni v obravnavo bolnikov.

Tabela 1. Pogoji za ekstubacijo po operaciji na srcu.

Kazalnik	**Primernost za ekstubacijo**
Hemodinamika	SAT 60–70 mmHg srčna frekvanca 50–90 utripov/min majhna inotropna podpora brez znakov ishemije srčne mišice
Dihanje	spontano dihanje, frekvenca 10–18 vdihov/min dihalni volumen ≥ 8 ml/kg tel. mase
Zavest	uboga preproste ukaze
Mišična moč	dvigne glavo
Telesna temperatura	manj kot 37,0°C in več kot 36,0°C
Bolečina	VAS <3

SAT – srednji arterijski tlak, VAS – lestvica za oceno bolečine.

LITERATURA

[1] Kehlet H, Dahl JB. Anaesthesia, surgery, and challenges in postoperative recovery. Lancet 2003; 362: 1921–8.

[2] Molnar R. Fast track cardiac surgery-can the same quality be obtained at reduced cost? Curr Opin in Anesth 1997; 10: 13–6.

[3] Probst S, Cech C, Haentschel, Scholz M, Ender J. A specialized post-anaesthetic care unit improves fast-track management in cardiac surgery: a prospective randomized trail. Critical Care 2014; 18: 468–79.

[4] Kehlet H. Enhanced recovery after surgery (ERAS): good for now, but what about the future? Can J Anaesth 2015; 62: 99–104.

[5] Svircevic V, Nierich AP, Moons KG, Brandon Bravo Bruinsma GJ, Kalkman CJ, van Dijk D. Fast-track anesthesia and cardiac surgery: a retrospective cohort study of 7989 patients. Anesth Analg 2009; 108: 727–33.

MOŽNOSTI IN NAČINI POPRAVE AORTNE ZAKLOPKE

Dr. Matija Jelenc, dr. med.
Klinični oddelek za kirurgijo srca in ožilja, Univerzitetni klinični center Ljubljana

UVOD

Lističi aortne zaklopke so naraščeni na steno aortnega korena, zato je delovanje aortne zaklopke močno odvisno od dimenzij aortnega korena. Pri popravi aortne zaklopke so pomembne dimenzije sinotubularnega stika (ST), aortnega obroča (BR, iz angl. *basal ring*), geometrične višine lističev (GH, iz angl. *geometric height*) in efektivne višine lističev (EH, iz angl. *effective height*) (Slika 1). Osnovni pogoj za popravo aortne zaklopke je normalno ali skoraj normalno tkivo lističev. To pomeni, da morajo biti lističi tanki in gibljivi, z malo kalcinacijami, hkrati pa mora biti tkiva lističev dovolj za popravo. V praksi to pomeni, da popravljamo zaklopke z regurgitacijo, nikoli pa zaklopk s hudo stenozo. Popravljamo najpogosteje trilistne zaklopke, redkeje dvolistne (bikuspidne), opisane pa so tudi poprave enolistne (unikuspidne) zaklopke. Dolgoročni uspeh poprave je najboljši pri trilistnih, slabši pri dvolistnih in najslabši pri enolistnih zaklopkah.

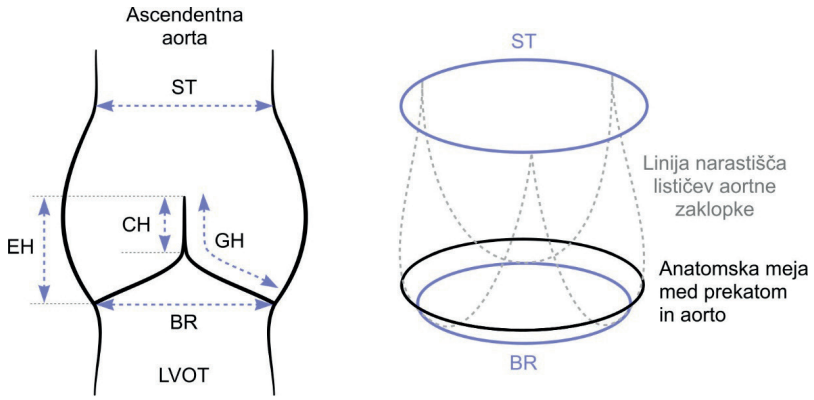

Slika 1. Dimenzije, pomembne pri popravi aortne zaklopke: ST – sinotubularni stik, EH – efektivna višina lističa (iz angl. *effective height*), CH – stična višina lističev (iz angl. *coaptation height*), GH – geometrijska višina lističev (iz angl. *geometric height*), BR – aortni obroč (iz angl. *basal ring*) – premer iztočnega trakta levega prekata na črti, ki povezuje mesta najnižjih narastišč vseh treh lističev aortne zaklopke, LVOT – iztočni trakt levega prekata (iz angl. *left ventricular outflow tract*).

Indikacije

Za operativni poseg se odločimo bodisi zaradi hude aortne regurgitacije ali zaradi anevrizmatsko razširjenega aortnega korena in/ali ascendentne aorte. Če je glavna indikacija huda aortna regurgitacija, o menjavi korena in/ali ascendentne aorte razmišljamo že pri dimenzijah nad 45 mm. V kolikor pa je aortna regurgitacija zmerna ali blaga in je glavna

indikacija za operacijo razširjena aorta, se ravnamo po smernicah.[1] Do sprememb v aortni zaklopki in/ali aorti pride akutno ob disekciji tip A in endokarditisu, kronično pa ob degenerativnih boleznih, aortopatiji ob dvolistni zaklopki, boleznih vezivnega tkiva (Marfanov sindrom, Ehlers-Danlosov sindrom, Loeys-Dietzov sindrom), pri kronični disekciji tip A in drugih.

Kirurške tehnike

Pri bolnikih z normalnimi dimenzijami aortnega korena je poprava aortne zaklopke omejena na lističe aortne zaklopke. Običajno je vzrok za regurgitacijo prolaps enega izmed lističev, kar popravimo s plikacijo in uskladitvijo dolžine prostih robov lističev. Kadar gre za defekt tkiva lističa, lahko le-tega nadomestimo z lastnim perikardom, vendar pa se moramo zavedati, da je ob tem dolgoročni uspeh poprave slabši.
V primeru razširitve aortnega korena, ki jo pogosto spremlja tudi aortna regurgitacija in razširitev ascendentne aorte, pa sta možnosti dve – operacija *po Davidu* (»*reimplantation*«) in operacija *po Yacoubu* (»*remodelling*«) (Slika 2).

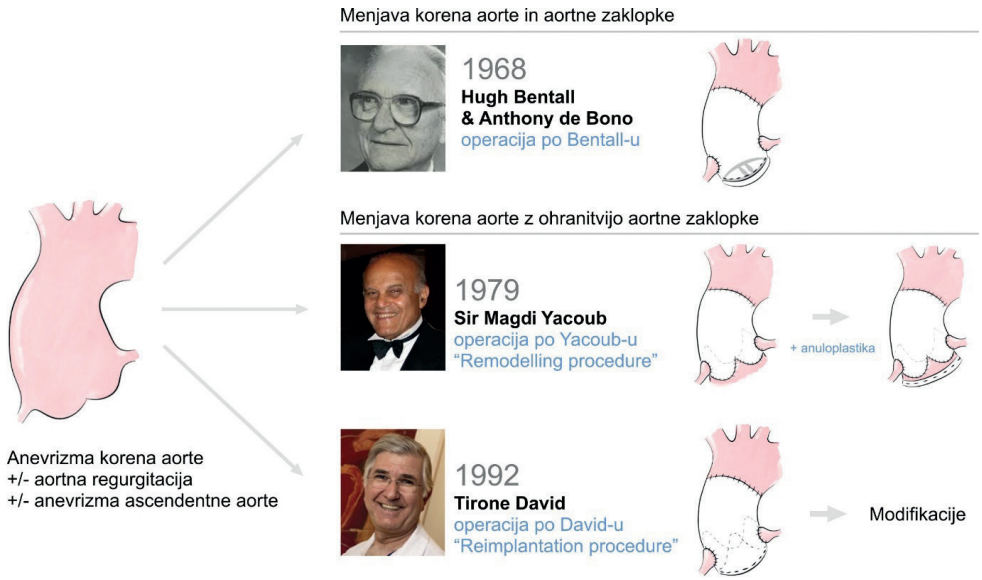

Slika 2. Možnosti kirurškega zdravljenja pri anevrizmi aortnega korena, ki jo pogosto spremlja tudi aortna regurgitacija in anevrizma ascendentne aorte. Do iznajdbe operacij z ohranitvijo aortne zaklopke je bila edina možnost operacija po Bentallu, kjer je aorto nadomestila umetna žilna proteza, zaklopko pa mehanična umetna zaklopka. Danes lahko zaklopko zamenjamo tudi z biološko zaklopko, predvsem pri okužbah v tem delu pa lahko tudi aorto nadomestimo z biološkim materialom.

Razlika med obema operacijama je v tem, da pri operaciji *po Davidu* z žilno protezo prekrijemo ostanke aortnega tkiva in s tem učvrstimo tako sinotubularni stik kot tudi aortni obroč (Slika 4). Pri operaciji *po Yacoubu* pa ima oporo le sinotubularni stik, aortni obroč pa ne. Glavna prednost operacije *po Yacoubu* je ohranjeno fiziološko gibanje lističev med sistolo in diastolo zaradi neosinusov ter krčenje in raztezanje aortnega obroča med srčnim ciklom, hkrati pa se lahko predvsem pri bolnikih z boleznimi veziva aortni obroč v letih po operaciji razširi, povzroči aortno regurgitacijo in vodi do vnovične operacije.[2] Nasprotno

pa se aortni obroč pri operaciji *po Davidu* ne more širiti, glavni očitek prvi opisani različici te operacije je bila odsotnost neosinusov, kar povzroči spremenjeno odpiranje in zapiranje lističev aortne zaklopke. Od prvega opisa je pri obeh operacijah prišlo do modifikacij. Pri operaciji *po Davidu* gre za modifikacije, pri katerih ustvarimo neosinuse (Slika 3). Pri operaciji *po Yacoubu* pa gre za učvrstitevaortnega obroča s šivom ali obročem (slika 2).

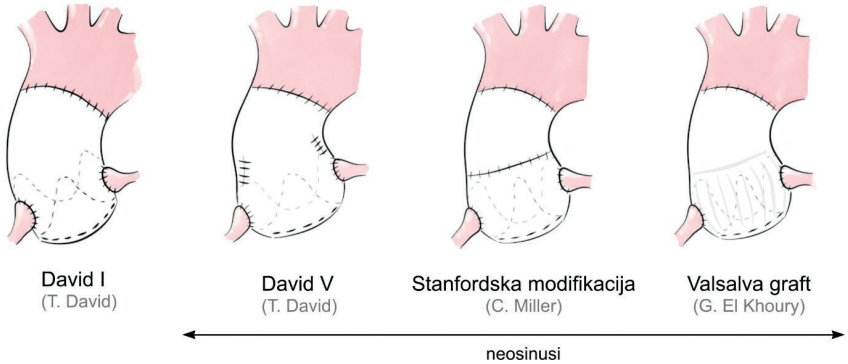

Slika 3. Najbolj znane modifikacije operacije *po Davidu*. Pri vseh gre za ustvarjanje neosinusov, kar omogoča bolj naravno odpiranje in zapiranje lističev aortne zaklopke. Pri operacji *'David V'* je to širša žilna proteza, ki jo v predelu sinotubularnega stika na treh mestih pliciramo. *'Stanfordska modifikacija'* uporablja za aortni koren široko žilno protezo, sinotubularni stik pa nato zmanjša z uporabo žilne proteze manjšega premera. *'Valsava graft'* je tovarniško narejena žilna proteza, ki je v spodnjem delu razširjena.

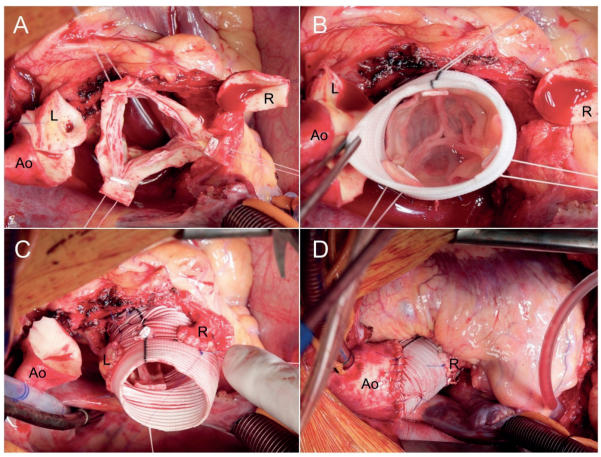

Slika 4. Operacija po *Davidu* – reimplantacija aortne zaklopke. Glava bolnika je proti levi. A – stanje po odstranitvi aortnega korena in proksimalnega dela ascendentne aorte. Ostane le distalna ascendentna aorta (Ao), del tkiva aorte okrog obeh koronarnih ustij (L – levo koronarno ustje, R – desno koronarno ustje) in nekaj milimetrov tkiva aorte okrog narastišča lističev aortne zaklopke, B – aortna zaklopka znotraj umetne žilne proteze, C – v umetno žilno protezo sta všiti obe koronarni ustji, D – stanje po končani operaciji.

Operacija po Yacoubu brez učrvstitve aortnega obroča je tehnično nekoliko manj zahtevna in je smiselna pri starejših bolnikih, brez bolezni vezivnega tkiva, ki nimajo razširjenega aortnega obroča. Predvsem pri mlajših bolnikih z boleznimi vezivnega tkiva pa je bolj smiselna operacija po Davidu.

Rezultati

Za dolgoročni uspeh poprave je pomembno, da po posegu aortna zaklopka ne pušča oz. je regurgitacija minimalna, efektivna višina lističev naj bi bila pri odraslih 9 mm ali več, koaptacijska višina pa 5 mm ali več.[3] Dolgoročni uspeh poprave je odvisen tudi od vrste zaklopke. Najboljše rezultate vidimo pri trilistnih zaklopkah, slabše pri dvolistnih in najslabše pri enolistnih zaklopkah.[4] Pri dvolistnih zaklopkah je dolgoročni uspeh boljši pri simetričnih dvolistnih zaklopkah, kjer manjši od obeh lističev zavzema nad 160 stopinj obsega.[5] Uporaba perikarda za povečanje ali nadomestitev pomanjkanja tkiva lističev je dejavnik tveganja za dolgoročni neuspeh poprave.

V primerjavi z operacijo po Bentallu ni dokazano, da bi operaciji po Davidu ali Yacoubu prinašali prednosti v preživetju, dokazano pa je izboljšanje kvalitete življenja. Bolnik po operaciji z ohranitvijo aortne zaklopke ne potrebuje antikoagulacijskega zdravljenja, zato pri teh bolnikih zelo redko pride do krvavitev, redkejši pa so tudi trombembolični zapleti in pojavnost endokarditisa. Slabost pa je večje tveganje za vnovični poseg, najpogosteje zaradi poslabšanja aortne regurgitacije.

LITERATURA

[1] Erbel R, Aboyans V, Boileau C, Bossone E, Bartolomeo RD, Eggebrecht H, et al. ESC Guidelines on the diagnosis and treatment of aortic diseases: Document covering acuteand chronic aortic diseases of the thoracic and abdominal aorta of the adult. The Task Force for the Diagnosis and Treatment of Aortic Diseases of the European Society of Cardiology (ESC). Eur Heart J 2014; 35(41): 2873–.926.

[2] David TE. Aortic valve sparing operations: outcomes at 20 years. Ann Cardiothorac Surg 2013; 2(1): 24–9.

[3] Bierbach BO, Aicher D, Issa OA, Bomberg H, Graber S, Glombitza P, et al. Aortic root and cusp configuration determine aortic valve function. Eur J Cardiothorac Surg 2010; 38(4): 400–6.

[4] Schafers HJ, Raddatz A, Schmied W, Takahashi H, Miura Y, Kunihara T, et al. Reexamining remodeling. J Thorac Cardiovasc Surg 2015; 149(2 Suppl): S30–6.

[5] Aicher D, Kunihara T, Abou Issa O, Brittner B, Graber S, Schafers HJ. Valve configuration determines long-term results after repair of the bicuspid aortic valve. Circulation 2011; 123(2): 178–85.

KAJ MORAMO VEDETI PRED POPRAVO AORTNE ZAKLOPKE – ULTRAZVOČNA OCENA

Doc. dr. Katja Ažman Juvan, dr. med.
Klinični oddelek za kirurgijo srca in ožilja, Univerzitetni klinični center Ljubljana

UVOD

Kadar je potrebno aortno regurgitacijo zdraviti kirurško,[1] se lahko v določenih primerih namesto za zamenjavo aortne zaklopke odločimo bodisi za popravo aortne zaklopke – (kadar so okvarjeni le lističi) bodisi za operacijo aorte z ohranitvijo aortne zaklopke (kadar je vzrok za aortno regurgitacijo anevrizma ascendentne aorte ali aortnega korena). Zaradi ohranitve nativne zaklopke takšni bolniki ne potrebujejo dolgotrajnega antikoagulacijskega zdravljenja, imajo manjše tveganje za trombembolične zaplete in manjše tveganje za infekcijski endokarditis. Operativna umrljivost je nizka in srednjeročna trajnost poprave sprejemljiva, oboje se z leti še izboljšuje z napredkom kirurške tehnike in tudi z večjim vedenjem o primernosti posameznih bolnikov. Pri odločitvi za tovrstne operacije je ključnega pomena razumevanje mehanizma in etiologije regurgitacije. Pomembna je tudi morfologija aortne zaklopke, ki jo tvorijo vse strukture aortnega korena, ki sega od aortnega obroča (navidezna črta, ki povezuje mesta najnižjih narastišč lističev) do sinotubularnega stika. Zajema: tri semilunarne lističe z narastišči, trikotne podaljške iztočnega trakta levega prekata med lističi (angl. *interleaflet triangles*) in aortne sinuse (sinuse Valsalva). V predelu sinotubularnega stika se narastišča lističev stikajo v komisurah (Slika 1 na str. 17).

PREDOPERATIVNA ULTRAZVOČNA PREISKAVA SRCA

Predoperativna ultrazvočna (UZ) preiskava srca zajema poleg ocene stopnje regurgitacije in njenih posledic na srcu opredelitev:

- mehanizma aortne regurgitacije in
- anatomije aortne zaklopke.[2, 3]

Čeprav se vse metode UZ preiskave srca dopolnjujejo, transezofagealna preiskava (TEE) in tridimenzionalna (3D) preiskava pomembno prispevata k boljšemu razumevanju delovanja aortne zaklopke.

Mehanizme aortne regurgitacije razdelimo po *El Khouryjevi klasifikaciji*, ki je podobna Carpentierjevi klasifikaciji za mitralno regurgitacijo, v tri tipe (Tabela 1).[4]

Tip I

Pri aortni regurgitaciji tipa I so lističi aortne zaklopke *normalno gibljivi*. Vzrok zanjo je razširitev dela oziroma delov aortnega korena ali predrtje lističa. Curek aortne regurgitacije je običajno centralen. Razširitev aorte distalno od sinotubularnega stika ne povzroči aortne regurgitacije. Tip I delimo še na podtipe:

- tip Ia: razširitev aorte v predelu sinotubularnega stika (ponavadi je posledica ate-

rosklerotične bolezni aorte), ki ji je pogosto pridružena tudi anevrizma ascendentne aorte;
- tip Ib: razširitev aortnih sinusov in sinotubularnega stika (najpogosteje je posledica cistične nekroze medije, ki je značilna za bolnike z Marfanovim in Ehlers-Danlosovim sindromom);
- tip Ic: razširitev aortnega obroča (redko se pojavi izolirano);
- tip Id: predrtje lističa zaradi poškodbe ali infekcijskega endokarditisa.

Tip II

Pri aortni regurgitaciji tipa II so lističi aortne zaklopke *prekomerno gibljivi*. V to skupino sodi predvsem prolaps lističa aortne zaklopke, ki se lahko pojavi izolirano ali kot pozna posledica dolgotrajne aortne regurgitacije, ki je posledica enega od mehanizmov tipa I. O prolapsu aortne zaklopke govorimo, kadar se prosti rob enega ali več lističev v diastoli boči proti iztočnemu traktu levega prekata preko ravnine aortnega obroča. Curek aortne regurgitacije je ekscentričen. Ločimo:
- delni prolaps, kjer se preko ravnine aortnega obroča boči le distalni del lističa,
- prolaps celotnega lističa, kjer se preko ravnine aortnega obroča boči celotno telo lističa in
- nepodprt ('*flail*') listič, kjer ostaja pod ravnino aortnega obroča vrh lističa (Slika 1).

Tip III

Pri aortni regurgitaciji tipa III so lističi aortne zaklopke *omejeno gibljivi*. To je posledica sfrknjenja lističev, zraslosti komisur in nepopolnega zapiranja, kar vidimo pri revmatični ali degenerativni okvari zaklopke. Lističi so zadebeljeni in ponavadi kalcinirani.

Kirurške tehnike, ki jih uporabljamo pri različnih mehanizmih aortne regurgitacije, so:
- pri tipu Ia vzpostavitev normalne širine sinotubularnega stika in zamenjava anevrizmatsko razširjene ascendentne aorte,
- pri tipu Ib operacija aorte z ohranitvijo aortne zaklopke (operacija po Davidu oziroma »*reimplantation*« ali operacija po Yacoubu oziroma »*remodelling*«,
- pri tipu Ic subkomisuralna anuloplastika,
- pri tipu Id prešitje s perikardialno krpico,
- pri tipu II plikacija, trikotasta resekcija, resuspenzija lističa oziroma lističev ali všitje perikardialne krpice, ob sočasno razširjeni aorti v kombinaciji z eno od operacij aorte z ohranitvijo aortne zaklopke.

Tip III je najmanj primeren za popravo aortne zaklopke in je povezan s pomembno pogostejšim in zgodnejšim pojavom ponovne pomembne aortne regurgitacije in potrebo po ponovni operaciji kot tipa I in II.

Anatomija aortne zaklopke

Poleg mehanizma aortne regurgitacije je potrebno predoperativno opredeliti tudi anatomske značilnosti aortne zaklopke. Za razlago mehanizma regurgitacije, pa tudi za oceno trajnosti poprave, so pomembni število lističev, stopnja kalciniranosti in gibljivosti lističev ter dimenzije aortnega korena.

Dimenzije aortnega korena

Izmerimo dimenzije aortnega obroča, aortnih sinusov, sinotubularnega stika in tubularne aorte (Slika 2). Aortni obroč izmerimo med narastišči lističev aortne zaklopke v sistoli (med notranjima robovoma, angl. *inner edge to inner edge*), ostale dimenzije ob koncu diastole med vodilnima robovoma (angl. *leading edge to leading edge*). Pri prolapsu aortne zaklopke moramo dodatno opredeliti še efektivno višino lističev (višino od ravnine aortnega obroča do vrha lističa (Slika 1 na str. 17). Normalna efektivna višina lističa je 9−10 mm, <6−7 mm pa kaže na prolaps.

Morfologija zaklopke

Opredelimo stopnjo kalcinacij lističev, ki jo lahko opišemo semikvantitativno: 1 – brez kalcinacij, 2 – manjše kalcinacije (na nekaj manjših področjih), 3 – zmerne kalcinacije (na več večjih področjih), 4 – obsežne kalcinacije. Na splošno velja, da so za popravo bolj primerne zaklopke s stopnjo kalcinacij lističev <3, še posebej, kadar so kalcinacije omejene na robove lističev. Opišemo tudi morebitne zadebelitve lističev in komisur. Zadebelitev lističev se kaže s povečano ehogenostjo kateregakoli od lističev, debeline >2 mm, katerega gibanje je lahko omejeno ali pa ne. Zadebelitev komisur se kaže s povečano ehogenostjo v komisurah.
Uspešnost in trajnost poprave aortne zaklopke je večja, kadar lističi niso kalcinirani ali zadebeljeni in kadar je curek regurgitacije ekscentričen.
Pomembno je seveda tudi število lističev. Pri dvolistnih zaklopkah, ki so načeloma bolj primerne za popravo kot trilistne,[5] opišemo število zrastlin *raphe* in orientacijo lističev (antero-posteriorno ali lateralno).

ZAKLJUČEK

Predoperativna ultrazvočna preiskava je ključna za opredelitev anatomije aortne zaklopke/aortnega korena in mehanizma aortne regurgitacije, kar je osnova za odločitev o izvedljivosti in načinu kirurške poprave, pa tudi predvideni trajnosti poprave. Z izbiro primernih bolnikov in izboljševanjem kirurške tehnike se izboljšujejo tudi uspehi tovrstnega zdravljenja, ki bolniku prihrani morebitne zaplete, ki jih s seboj prinašajo umetne zaklopke.

LITERATURA

[1] Vahanian A, Alfieri O, Andreotti F, Antunes MJ, Baron-Esquivias G, Baumgartner H, et al. Guidelines on the management of valvular heart disease (version 2012). The Joint Task Force on the Management of Valvular Heart Disease of the European Society of Cardiology (ESC) and the European Association for Cardio-Thoracic Surgery (EACTS). Eur Heart J 2012; 33: 2451–96.

[2] Hall T, Shah P, Wahi S. The role of transesophageal echocardiography in aortic valve preserving procedures. Ind Heart J 2014: 66; 327–33.

[3] Vanoverschelde JL, van Dyck M, Gerber B, Vaneraeynest D, Melchior J, de Meester C, et al. The role of echocardiography in aortic valve repair. Ann Cardiothorac Surg 2013; 2(1): 65–72.

[4] El Khoury G, Glineur D, Rubay Y, Functional classification of aortic root/vave abnormalities and their correlation with etiologies and surgical procedures. Curr Opin Cardiol 2005; 20: 115–21.

[5] Nash PJ, Vitvitsky E, Li J, Cosgrove DM, Pettersson G, Grimm RA. Feasibility of vave repair for regurgitant bicuspid aortic valves – an echocardiographic study. Ann Thorac Surg 2005; 79: 1473–9.

Tabela 1. Mehanizmi aortne regurgitacije po El Khouryjevi klasifikaciji in načini kirurške poprave.

	Tip I: normalno gibanje lističev – razširjen aortni koren ali predrtje lističa				**Tip II:**	**Tip III:**
	Ia	Ib	Ic	Id	prekomerno gibanje lističev (prolaps)	omejeno gibanje lističev
Mehanizem AR		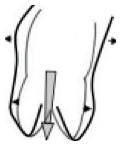	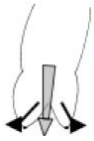			
Primarna kirurška tehnika poprave	poprava STJ graft v ascendentni aorti	op. aorte z ohranitvijo AZ – po Davidu ali Yacoubu	SCA	poprava s perikardialno krpico	poprava prolapsa (plikacija, trikotna resekcija, resuspenzija, krpica)	poprava lističev (britje, de-kalciniranje, krpica)
(dodatno)	SCA		Anuloplastika STJ	SCA	SCA	SCA

AR – aortna regurgitacija, STJ – sinotubularni stik (iz angl. *sinotubular junction*), AZ – aortna zaklopka, SCA – subkomisuralna anuloplastika (iz angl. *subcommissural annuloplasty*).

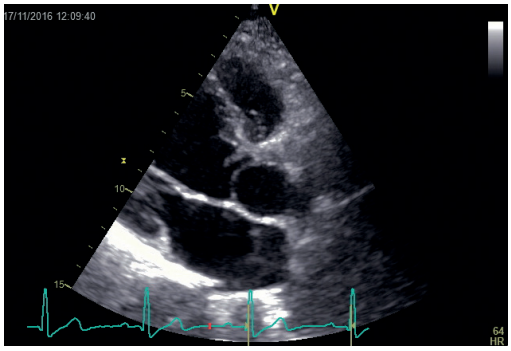

Slika 1. Nepodprt (*flail*) listič aortne zaklopke.

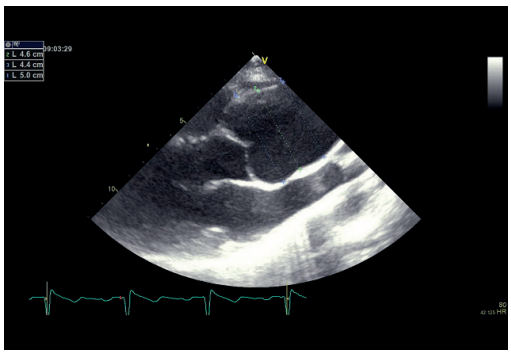

Slika 2. Meritve dimenzij aortnega korena: 1 – aortnih sinusov, 2 – sinotubularnega stika in 3 – ascendentne – tubularne aorte. Meritve opravimo ob koncu diastole med vodilnima robovoma (angl. *leading edge to leading edge*).

KAJ MORAMO VEDETI PRED PERKUTANIM POSEGOM NA AORTNI ZAKLOPKI – SLIKOVNA OCENA

Mag. Jana Ambrožič, dr. med.
Klinični oddelek za kardiologijo, Univerzitetni klinični center Ljubljana

UVOD

Bolezni aortne zaklopke delimo s funkcijskega vidika na aortno stenozo, aortno regurgitacijo in kombinirano aortno napako. Vse tri oblike lahko zdravimo s kirurško zamenjavo aortne zaklopke. Pri aortni regurgitaciji je možna in v zadnjem času vse bolj razširjena tudi kirurška poprava aortne zaklopke. Perkutana metoda vstavitve aortne zaklopke pa je primerna za bolnike s stenozo nativne ali umetne biološke aortne zaklopke.

SLIKOVNA OCENA PRED PERKUTANIM ZDRAVLJENJEM BOLEZNI AORTNE ZAKLOPKE

Perkutana vstavitev aortne zaklopke (TAVR, iz angl. *transcatheter aortic valve replacement*) je v zadnjem desetletju postala standardna metoda zdravljenja bolnikov s hudo, simptomatično aortno stenozo in pridruženimi boleznimi, pri katerih je zaradi velikega operativnega tveganja kirurško zdravljenje manj primerno ali kontraindicirano.[1] Z neprestanim tehnološkim napredkom perkutanih zaklopk in perkutanih žilnih pristopov postaja TAVR vse bolj učinkovita in varna metoda, zato se njene indikacije širijo tudi na bolnike z zmernim operativnim tveganjem.[2] Slikovne preiskave igrajo pomembno vlogo pri načrtovanju, vodenju posega in sledenju delovanja perkutane aortne zaklopke po posegu.

Ocena aortne stenoze

Z ultrazvočno preiskavo srca potrdimo diagnozo hude aortne stenoze, ki jo opredeljujejo hitrost toka krvi skozi zaklopko >4 m/s, ustje aortne zaklopke <1,0 cm^2 oz. <0,6 cm^2/m^2 telesne površine in srednji gradient tlaka >40 oz. >50 mmHg. Pri nekaterih bolnikih pa ugotovimo neskladje ultrazvočnih kazalnikov, ko je ustje zaklopke <1,0 cm^2, srednji gradient tlaka pa <40 mmHg.[1] Če je obenem prisotna oslabljena sistolična funkcija levega prekata (znižan iztisni delež), lahko z obremenitveno ultrazvočno preiskavo srca ločimo resnično hudo od lažno hude aortne stenoze pod pogojem, da je ohranjena krčljivostna rezerva levega prekata. Opredelitev stopnje aortne stenoze predstavlja večji izziv, kadar je iztisni delež levega prekata normalen, gradienti skozi zaklopko pa paradoksno majhni. Pomembno je, da v tem primeru zanesljivo ocenimo utripni volumen, ki je pri paradoksno hudi aortni stenozi zmanjšan (<35 ml/m^2 telesne površine), najbolje s kontrolno meritvijo po drugi metodi (2D biplano po Simpsonu ali volumetrično s 3D ultrazvočno preiskavo). Za potrditev hude aortne stenoze je pri teh bolnikih v pomoč veliko kalcijevo breme aortne zaklopke, ki ga izmerimo z računalniško tomografsko preiskavo (CT) (zgornja referenčna meja po Agatstonovi metodi je 2065 Agatstonovih enot (AU) pri moških in 1274 AU pri ženskah).[3] Z ultrazvočno preiskavo pridobimo tudi podatke o morfologiji aortne zaklopke (obsegu kalcinacij), delovanju obeh prekatov in drugih srčnih zaklopk ter stopnji pljučne hipertenzije.

Aortni koren in iliakalne arterije

Za razliko od kirurga, ki lahko na odprtem srcu natančno oceni prostorske razmere in izbere ustrezno umetno aortno zaklopko, temelji izbor perkutane zaklopke na slikovnem prikazu struktur aortnega korena pred posegom. Osrednja je ocena velikosti aortnega obroča (anulusa), ki predstavlja tisti del aortnega korena, v katerem se naraščajo lističi aortne zaklopke. Sprva smo uporabljali 2D transezofagealno ultrazvočno preiskavo (TEE) in na podlagi meritve premera aortnega obroča izbrali ustrezno velikost perkutane zaklopke. Kasneje se je izkazalo, da 2D metoda ni dovolj natančna, saj z meritvijo premera praviloma podceni velikost obroča, ki je ovalne in ne okrogle oblike. 3D slikovne preiskave so tako postale standardne metode pri načrtovanju perkutanega posega. Danes pred TAVR rutinsko opravimo CT angiografijo (CTA), ki je zaradi številnih prednosti prevzela osrednjo vlogo pri izboru perkutane zaklopke. Preiskavo opravimo po določenem protokolu z EKG proženjem, s čimer se izognemo artefaktom zaradi gibanja srca. Je dobro dostopna, neinvazivna in časovno hitro izvedljiva preiskava, odlično prikaže morfologijo in stopnjo kalcinacij aortnega korena, z naknadno obdelavo in rekonstrukcijo slik v več ravninah pa lahko natančno izmerimo velikost struktur. Za oceno velikosti aortnega obroča priporočajo meritev obsega in površine obroča, merimo pa tudi njegov največji in najmanjši premer (Slika 1). Kadar CTA ni na voljo ali je kontraindicirana, jo lahko nadomestimo s časovno zamudnejšo in težje dostopno magnetno resonanco, še bolje pa s 3D TEE, ki je sicer delno-invazivna, vendar dostopnejša in hitrejša preiskava. Z naknadno analizo 3D TEE posnetkov na delovni postaji na podoben način prikažemo preseke struktur v več ravninah in izmerimo obseg, površino ter premere aortnega obroča (Slika 2). Meritve so praviloma nekoliko manjše, vendar zadovoljivo primerljive s CTA, preiskava pa zahteva več izkušenosti preiskovalca in ima omejitve, kadar je ultrazvočna preglednost slaba.[4] Na podlagi meritev aortnega obroča in drugih struktur aortnega korena izberemo ustrezno velikost in vrsto perkutane zaklopke po priporočilih proizvajalcev (Slika 3A, B). Današnje razpoložljive perkutane zaklopke vrste Sapien 3® (Edwards Lifesciences) in CoreValve Evolut R® (Medtronic) omogočajo TAVR pri premeru aortnega obroča od 16 do 29 mm.
Z rekonstrukcijsko tehniko izmerimo s CTA tudi razdaljo od aortnega obroča do ustij koronarnih arterij, kar je pomembno pri oceni tveganja za zaporo koronarnih arterij s perkutano zaklopko. S CTA rutinsko prikažemo iliakalne arterije, katerih širina in kalcinacije vplivajo na izbor perkutanega pristopa. Trenutna tehnologija zaklopk omogoča femoralni pristop pri širini iliakalnih arterij zgolj 5 do 6 mm, kar pomeni, da je vse več bolnikov primernih za popolnoma perkutani poseg preko arterij.

Izbor perkutane aortne zaklopke

V klinični praksi danes prevladujeta dve vrsti perkutanih aortnih zaklopk: Edwardsova zaklopka Sapien 3®, ki jo vstavimo z napihnjenjem balona, na katerega je zaklopka stisnjena in Medtronicova zaklopka CoreValve Evolut R®, ki je samoraztegljiva (Slika 3A, B). Za razliko od starejših različic obeh proizvajalcev sta ti zaklopki tehnično naprednejši, vodilni sistem je ožji in prožnejši, zato imajo te zaklopke manj paravalvularnega puščanja, potrebe po vstavitvi stalnih srčnih spodbujevalnikov in žilnih zapletov.
Poleg omenjenih so danes na razpolago številne druge perkutane zaklopke, čigar tehnologija gre v smer lažje postavitve zaklopke in tudi možnosti ponovne postavitve zaklopke po neuspešnem poskusu (na primer SADRA Lotus® (Boston Scientific), Direct Flow® (Direct

Flow Medical), Portico® (St. Jude Medical)). Zaklopka JenaValve® (JenaValve Technology) ima dodatne mehanizme, ki omogočajo čvrstejše sidranje zaklopke in je zato primernejša za manj kalcinirane nativne zaklopke ali za primarno aortno regurgitacijo, potreben pa je pristop preko srčne konice (transapikalno). Slabosti novejših perkutanih zaklopk so predvsem širši uvajalni sistemi za perkutani pristop in trenutno še skope klinične izkušnje.[5]
Močno kalcinirana aortna zaklopka predstavlja večje tveganje za paravalvularno puščanje in zaporo koronarnih ustij pri TAVR. Obsežne kalcinacije zaklopke in tudi drugih struktur aortnega korena (v iztočnem traktu) so nevarne za razpok aortnega obroča, zlasti pri vstavitvi z balonom napihljive aortne zaklopke. V takih primerih je varneje vstaviti nekoliko manjšo perkutano zaklopko na račun večjega paravalvularnega puščanja ali izbrati samorazteglјivo perkutano zaklopko. Dvolistna aortna zaklopka ni absolutna kontraindikacija za TAVR in številne raziskave potrjujejo dobre rezultate tudi v teh primerih. Zaradi nesimetričnosti kalciniranega aortnega ustja pa je nevarnost neustrezne postavitve in paravalvularnega puščanja večja.[6]
TAVR je primerna tudi pri okvarjeni kirurški biološki aortni zaklopki, najpogosteje zaradi degeneracije zaklopke s posledično stenozo (poseg imenujemo zaklopka v zaklopko, iz angl. *valve-in-valve*). V okvarjeno biološko zaklopko lahko vstavimo obe vrsti perkutanih zaklopk, razteglјivo z balonom ali samorazteglјivo zaklopko. Relativno kontraindikacijo predstavljajo majhne biološke zaklopke (<21 mm), katerih rezultat posega valve-in-valve je večji gradient skozi zaklopko, ki je povezan z vztrajanjem simptomov in večjo umrljivostjo.[5]

ZAKLJUČEK

S TAVR lahko na perkutani način zdravimo bolnike s stenozo nativne ali umetne biološke aortne zaklopke. Za uspešnost posega so ključnega pomena pravilen izbor bolnikov in perkutane zaklopke, optimalna izvedba in ocena delovanja zaklopke po posegu. Slikovne preiskave igrajo pomembno vlogo pri vsakem izmed teh korakov in sledijo nenehnemu napredku ter novim zahtevam perkutane tehnologije. Za prikaz in oceno velikosti struktur aortnega korena imajo 3D slikovne metode prednost pred 2D metodami in so danes zlati standard za izbor perkutane aortne zaklopke.

LITERATURA

[1] Vahanian A, Alfieri O, Andreotti F, Antunes MJ, Baron-Esquivias G, Baumgartner H, et al. Guidelines on the management of valvular heart disease (version 2012). The Joint Task Force on the Management of Valvular Heart Disease of the European Society of Cardiology (ESC) and the European Association for Cardio-Thoracic Surgery (EACTS). Eur Heart J 2012; 33: 2451–96.
[2] Leon MB, Smith CR, Mack MJ, Makkar RR, Svensson LG, Kodali SK, et al. PARTNER 2 Investigators. Transcatheter or Surgical Aortic-Valve Replacement in Intermediate-Risk Patients. N Engl J Med 2016; 374: 1609–20.
[3] Clavel MA, Messika-Zeitoun D, Pibarot P, Aggarwal SR, Malouf J, Araoz PA, et al. The complex nature of discordant severe calcified aortic valve disease grading: new insights from combined Doppler echocardiographic and computed tomographic study. J Am Coll Cardiol 2013; 62: 2329–38.
[4] Wichmann JL, Varga-Szemes A, Suranyi P, Bayer RR 2nd, Litwin SE, De Cecco CN, et al. Transcatheter Aortic Valve Replacement: Imaging Techniques for Aortic Root Sizing. J Thorac Imaging 2015; 30: 349–58.
[5] Lee M, Modine T, Piazza N, Mylotte D. TAVI device selection: time for a patient-specific approach. EuroIntervention 2016; 12: Y37–41.
[6] Jilaihawi H, Chen M, Webb J, Himbert D, Ruiz CE, Rodés-Cabau J, et al. A Bicuspid Aortic Valve Imaging Classification for the TAVR Era. JACC Cardiovasc Imaging 2016; 9: 1145–58.

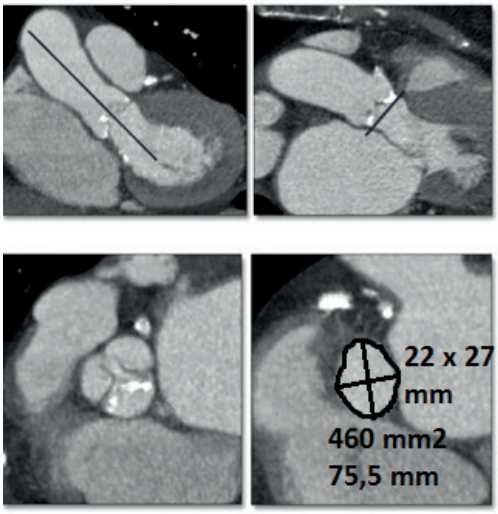

Slika 1. Računalniška tomografija z angiografijo: rekonstrukcija posnetkov s prikazom struktur aortnega korena v treh ravninah in meritve površine, obsega ter premerov aortnega obroča v prečnem preseku.

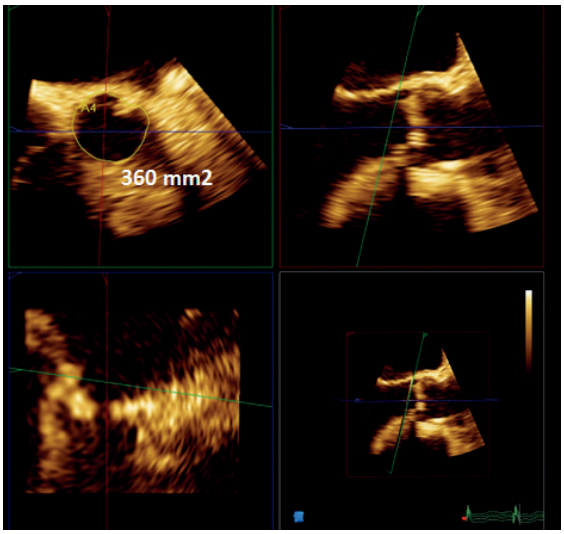

Slika 2. Transezofagelna ehokardiografija s 3D tehnologijo: rekonstrukcija posnetkov s prikazom struktur aortnega korena v treh ravninah in meritev površine aortnega obroča v prečnem preseku.

Velikost zaklopke Sapien 3®	Premer aortnega obroča (mm)	Površina aortnega obroča (mm²)	Obseg aortnega obroča (mm)	Najmanjši premer perifernih arterij (mm)
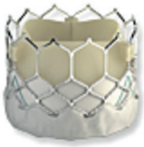				
20	16–19	273–345	56–67	5,5
23	18–22	338–430	67–76	5,5
26	21–25	430–546	75,5–86,5	5,5
29	24–28	540–683	86–92	6,0

Slika 3. A – priporočila proizvajalca Edwards za izbor perkutane zaklopke Sapien 3® po posameznih velikostih zaklopke.

Velikost zaklopke CoreValve®	Premer aortnega obroča (mm)	Površina aortnega obroča (mm²)	Obseg aortnega obroča (mm)	Premer asc. aorte (mm)	Širina sinusov Valsalve (mm)	Višina sinusov Valsalve (mm)
						
23	18–20	254–314	56,5–62	≤34	≥25	≥15
26	20–23	314–415	62–72	≤40	≥27	≥15
29	23–27	415–572	72–84	≤43	≥29	≥15
31	26–29	531–660	82–91	≤43	≥29	≥15

Slika 3. B – priporočila proizvajalca Medtronic za izbor perkutane zaklopke CoreValve® po posameznih velikostih zaklopke.

MOŽNOSTI IN NAČINI POPRAVE MITRALNE ZAKLOPKE

Dr. Ivan Kneževič, dr. med.
Klinični oddelek za kirurgijo srca in ožilja, Univerzitetni klinični center Ljubljana

Celovito razumevanje etiologije in mehanizmov mitralne regurgitacije je predpogoj za izbiro ustrezne strategije kirurškega zdravljenja. Glede na dejstvo, da imata primarna (organska) in sekundarna (funkcijska) mitralna regurgitacija popolnoma različno etiologijo in mehanizem regurgitacije, je drugačna tudi kirurška strategija zdravljenja. Zaradi celovitega razumevanja odločitve o kirurškem zdravljenju se moramo zavedati in dobro poznati vse razlike v patofiziologiji, prognozi in zdravljenju teh dveh popolnoma različnih okvar mitralne zaklopke.[1]

Primarna mitralna regurgitacija

Poprava mitralne zaklopke je zdravljenje izbire pri hudi mitralni regurgitaciji in ima prednost pred zamenjavo mitralne zaklopke.[2, 3]
S primerno izbiro kirurških tehnik moramo omogočiti vnovično fiziološko gibanje in primeren stik (koaptacijo) lističev ter stabilizacijo obročka zaklopke primerne velikosti. Kirurške tehnike, ki jih lahko uporabimo, so: resekcija lističev, vstavitev umetnih hord (Slika 1), transpozicija hord (Sliki 2 in 3), spajanje robov (tehnika *'Edge-to-Edge'*) (Slika 4) ter uporaba različnih obročkov ali trakcev pri anuloplastiki. Pričakovana uspešnost takega posega je 90 % v prvih 10 letih po operaciji in 80 % v dvajsetih letih. Pričakovana bolnišnična umrljivost je <1 %. Slabše rezultate lahko pričakujemo pri prolapsu sprednjega ali obeh lističev, obsežnih miksomatoznih spremembah ter kalcifikaciji obroča. Bolniki, pri katerih so se pojavili znaki hemodinamične dekompenzacije (srčno popuščanje, oslabljeno delovanje levega prekata, pljučna hipertenzija in aritmije), imajo slabšo dolgoročno prognozo.[1, 4]

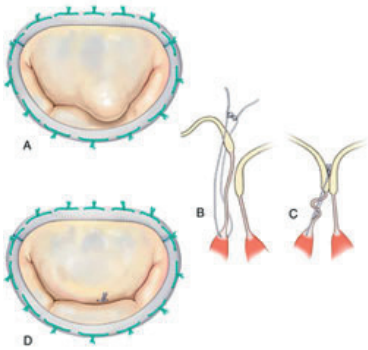

Slika 1. A – vstavljen obroček, B – vstavitev umetne horde na sprednji listič, C – prilagajanje dolžine horde za dosego ustreznega stika (koaptacije) med lističema, D – končni rezultat.

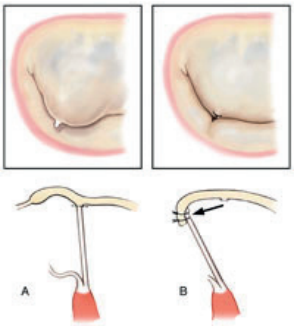

Slika 2. Prenos sekundarne horde na prosti rob lističa.

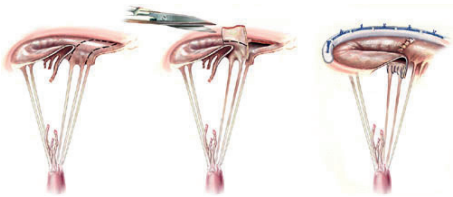

Slika 3. Transpozicija dela lističa s pripadajočimi hordami na drugi listič.

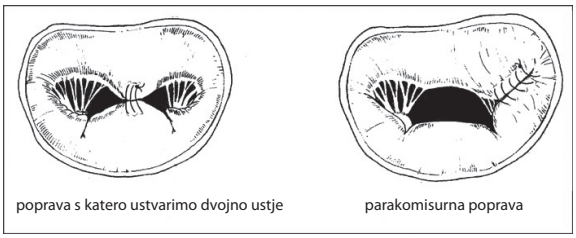

Slika 4. Spajanje robov (tehnika *'Edge-to-Edge'*), pri kateri glede na mesto regurgitacije spojimo oba lističa.

Sekundarna (funkcijska) mitralna regurgitacija

Najboljša oblika zdravljenja oziroma zdravljenje izbire pri funkcijski mitralni regurgitaciji še vedno ni popolnoma razjasnjeno.[5] Poprava obroča mitralne zaklopke z manjšim popolnim togim obročkom je standardna tehnika, ki omogoča ustreznen stik (koaptacijo) lističev ob sprejemljivem tveganju pri izbranih bolnikih s funkcijsko mitralno regurgitacijo in oslabljenim delovanjem levega prekata.[1,6] Da bi izboljšali stik med mitralnima lističema, izvajamo tudi posege na subvalvularnem aparatu. Najpogosteje so to resekcije sekundarnih hord, premik in učvrstitev posteromedialne papilarne mišice, imbrikacija in repozicija

papilarne mišice (Sliki 5 in 6) ter *'ring-and-sling'* metoda. Stično (koaptacijsko) površino lahko povečamo tudi z všitjem krpice iz biološkega materiala v zadnji listič mitralne zaklopke. Nekateri so v namen stabilizacije stene levega prekata izvajali tudi plikacijo infarciranega področja ter obnovo spodnje stene levega prekata.[1]

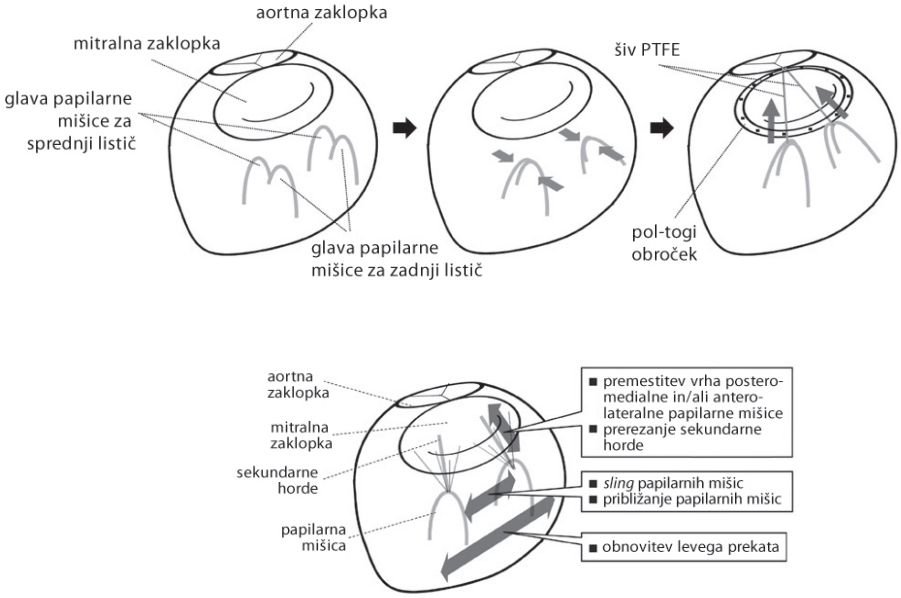

Slika 5. Učvrstitev papilarnih mišic na aortiko-mitralno kontinuiteto.

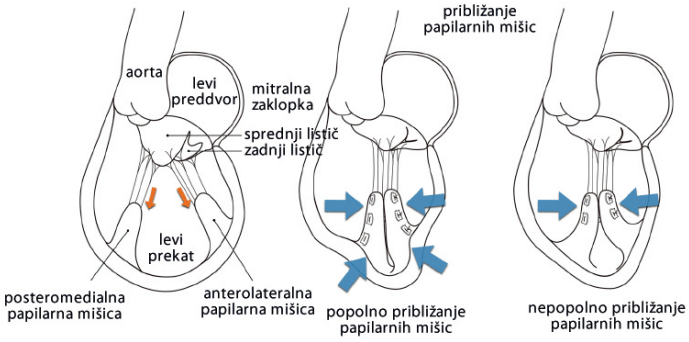

Slika 6. Različne metode premikanja in učvrstitve papilarnih mišic.

Dejavniki tveganja za slabši izid po popravi mitralne zaklopke so:

- stična (koaptacijska) globina >1 cm,
- površina bočenja (*tentinga*) v sistoli >2,5 cm^2,
- kot bočenja zadnjega lističa >45°,
- kot bočenja sprednjega lističa >25°,
- končni diastolični premer levega prekata >65 mm,
- končni sistolični premer levega prekata >51 mm,
- oddaljenost med papilarnima mišicama ob koncu sistole >20 mm,
- bazalna anevrizma ali diskinezija ter
- sferični indeks >0,7.[7]

Primerjava restriktivne anuloplastike in zamenjave mitralne zaklopke z ohranitvijo subvalvularnega aparata ni dokazala prednosti poprave glede enoletnega preživetja ali indeksiranega sistoličnega volumna levega prekata. Možnost za vnovični pojav pomembne mitralne regurgitacije je po enem letu po popravi 32,6 % in po zamenjavi 2,3 %, po dveh letih pa 58,8 % po popravi in 3,8 % po zamenjavi.[8, 9]

Izkazalo se je, da je za izid zdravljenja ključna pravilna izbira bolnikov – upoštevati moramo vse znane napovednike, ki kažejo na nezadovoljiv rezultat po popravi mitralne zaklopke, in se pri teh bolnikih odločiti za zamenjavo zaklopke z ohranitvijo subvalvularnega aparata ali pa tudi samo za zdravljenje z zdravili.

LITERATURA

[1] Pozzoli A, De Bonis M, Alfieri O. Mitral valve repair [version 1; referees: 3 approved] F1000 Research 2016, 5(F1000 Faculty Rev):1326 (doi: 10.12688/f1000research.7521.1)
[2] Vassileva CM, Mishkel G, McNeely C, et al.. Long-term survival of patients undergoing mitral valve repair and replacement: a longitudinal analysis of Medicare fee-for-service beneficiaries. Circulation 2013; 127(18): 1870–6.
[3] Vahanian A, Alfieri O, Andreotti F, Antunes MJ, Baron-Esquivias G, Baumgartner H, et al. Guidelines on the management of valvular heart disease (version 2012). The Joint Task Force on the Management of Valvular Heart Disease of the European Society of Cardiology (ESC) and the European Association for Cardio-Thoracic Surgery (EACTS). Eur Heart J 2012; 33: 2451–96.
[4] David TE, Armstrong S, McCrindle BW, Manlhiot C. Late outcomes of mitral valve repair for mitral regurgitation due to degenerative disease. Circulation 2013; 127(14): 1485–92.
[5] McMurray JJ, Adamopoulos S, Anker SD, Auricchio A, Böhm M, Dickstein K, et. al. ESC Guidelines for the diagnosis and treatment of acute and chronic heart failure 2012: The Task Force for the Diagnosis and Treatment of Acute and Chronic Heart Failure 2012 of the European Society of Cardiology. Developed in collaboration with the Heart Failure Association (HFA) of the ESC. Eur Heart J 2012; 33(14): 1787–847.
[6] Magne J, Girerd N, Sénéchal M, Mathieu P, Dagenais F, Dumesnil DG, et al. Mitral repair versus replacement for ischemic mitral regurgitation: comparison of short-term and long-term survival. Circulation 2009; 120(11 Suppl): S104–11.
[7] de Bonis M, Al-Attar N, Antunes M, Borger M, Casselman F, Falk, V, et al. Surgical and interventional management of mitral valve regurgitation: a position statement from the European Society of Cardiology Working Groups on Cardiovascular Surgery and Valvular Heart Disease. Eur Heart J 2016; 37(2): 133–9.
[8] Acker MA, Parides MK, Perrault LP, Moskowitz AJ, Gelijns AC, Voisine P, et al. Mitral-valve repair versus replacement for severe ischemic mitral regurgitation. N Engl J Med 2014; 370(1): 23–32.
[9] Goldstein D, Moskowitz AJ, Gelijns AC, Ailawadi G, Parides MK, Perrault LP, et al. Two-Year Outcomes of Surgical Treatment of Severe Ischemic Mitral Regurgitation. N Engl J Med 2016; 374(4): 344–53.

KAJ MORAMO VEDETI PRED POPRAVO MITRALNE ZAKLOPKE – ULTRAZVOČNA OCENA

Doc. dr. Katja Ažman Juvan, dr. med.
Klinični oddelek za kirurgijo srca in ožilja, Univerzitetni klinični center Ljubljana

UVOD

Nova dognanja o anatomiji in delovanju mitralne zaklopke, razvoj kirurških tehnik in vse več poročil o ugodnemu vplivu poprave mitralne zaklopke na obolevnost in umrljivost prispevajo k širjenju indikacij za popravo mitralne zaklopke, ki vključujejo tako simptomatične kot tudi asimptomatične bolnike z mitralno regurgitacijo. Uspešna poprava mitralne zaklopke mora zagotoviti zadostno tesnitev zaklopke (preostala mitralna regurgitacija <1), zadostno pretočnost (površina zaklopke ≥1,8 cm^2) in zadostno trajnost poprave (>10 let brez pomembne vnovične mitralne regurgitacije ali vnovične operacije).

PREDOPERATIVNA ULTRAZVOČNA PREISKAVA SRCA

Predoperativna ultrazvočna (UZ) preiskava srca zajema opredelitev:

- morfologije mitralne zaklopke/mitralnega aparata,
- stopnje mitralne regurgitacije,
- mehanizma mitralne regurgitacije,
- primernosti mitralne zaklopke za popravo in tudi
- ustrezne kirurške tehnike za popravo.

Čeprav se vse metode UZ preiskave srca dopolnjujejo, transezofagealna preiskava (TEE) in tridimenzionalna (3D) preiskava še posebej pomembno prispevata k boljšemu razumevanju delovanja mitralne zaklopke.
Med TEE pridobimo največ informacij o **morfologiji** in gibanju lističev mitralne zaklopke s prikazi iz srednjega dela požiralnika, kjer ležijo lističi pravokotno na UZ snop in je ločljivost največja. Kadar je možno, jo nadgradimo s 3D preiskavo, s katero lahko prikažemo mitralno zaklopko iz različnih pogledov, ki vključujejo tudi pogled *'en face'* iz levega preddvora, ki je podoben pogledu kirurga ob atriotomiji. Prikaze lističev, hord in papilarnih mišic dopolnimo s prikazi iz želodca (v kratki in dolgi osi). Natančno ocenimo vse dele mitralnega aparata – vse naborke obeh lističev, mitralni obroč, horde, papilarni mišici in leve srčne votline.
Stopnjo mitralne regurgitacije ocenimo po veljavnih smernicah v optimalnih hemodinamičnih pogojih (praviloma v stabilnih bazalnih pogojih in ne v operacijski dvorani med splošno anestezijo, ko so polnitveni pogoji spremenjeni in stopnjo regurgitacije večinoma podcenimo). Če moramo stopnjo mitralne regurgitacije ocenjevati v operacijski dvorani med splošno anestezijo, to opravimo v pogojih, ki so najbolj podobni bazalnim – ob ustrezno povečanem pred- in/ali pouporu.
Mehanizme mitralne regurgitacije razdelimo po Carpentierjevi klasifikaciji v tri tipe (Slika 1).

Tip I
Pri mitralni regurgitaciji tipa I so lističi mitralne zaklopke *normalno gibljivi*. Vzrok zanjo je pogosteje razširjen mitralni obroč, redkeje predrtje lističa zaradi infekcijskega endokarditisa. Obroč se razširi predvsem v zadnjem delu, vendar pa lahko tudi v ostalih. S širjenjem se plošči (izgublja sedlasto obliko), stična površina/dolžina se manjšata, kar povzroča mitralno regurgitacijo. Curek mitralne regurgitacije je običajno centralen, lahko pa tudi ekscentričen. Pri predrtju je običajno ekscentričen, smer je odvisna od oblike in mesta perforacije.
Tip II
Pri mitralni regurgitaciji tipa II so lističi mitralne zaklopke *prekomerno gibljivi*. Mitralno regurgitacijo tega tipa lahko povzročajo prizadetost lističev, hord in/ali papilarnih mišic.
V to skupino sodijo:

- miksomatozna degeneracija lističev (Barlowova bolezen) z razpokom hord/-e ali brez,
- fibroelastična pomanjkljivost (FED, iz angl. *fibroelastic deficiency*) z razpokom hord/-e ali brez,
- razpok papilarne mišice.

Odvisno od patologije lahko lističi prolabirajo ali so nepodprti (angl. *'flail'*) v enem ali več naborkov na enem ali obeh lističih. Za Barlowovo bolezen je značilna obsežnejša prizadetost lističev, ki so zadebeljeni, obilnejši, mitralni obroč je večji in se bo verjetneje še naprej širil. Pri FED so lističi nežni. S programskimi paketi za kvantitativno analizo 3D posnetkov lahko izmerimo obsežnost prolapsa – višino in volumen bočenja: pri Barlowovi bolezni sta povečana tako volumen kot tudi višina bočenja, medtem ko je pri FED volumen bočenja normalen, višina pa povečana. Najpogosteje – v 40–50 % je prizadet naborek P2, nato po pogostnosti sledijo P3, P1 in A2, najredkeje A1 in A3. V 40 % sta prizadeta oba lističa.
Tip III
Pri mitralni regurgitaciji tipa III so lističi mitralne zaklopke *omejeno gibljivi*. Ločimo tip IIIa, pri katerem je gibljivost omejena tako v sistoli kot v diastoli, lističi so zadebeljeni. Take spremembe vidimo pri revmatični okvari ali okvari zaradi obsevanja. Tip IIIb je posledica ishemije srčne mišice, preoblikovanja in okrnjenega delovanja levega prekata. Lističi mitralne zaklopke so nežni (sčasoma lahko postanejo manj prožni), gibljivost je omejena le v sistoli. Preoblikovanje in povečanje levega prekata privedeta do apikalnega in lateralnega premika papilarnih mišic, kar povzroči vlek lističev in posledično mitralno regurgitacijo. Vlek je lahko simetričen ali asimetričen, curek regurgitacije ob tem centralen ali ekscentričen.

Pri odločitvi o **izvedljivosti poprave, o načinu poprave in o predvideni trajnosti poprave** si pomagamo še z dodatnimi meritvami. Med osnovne meritve sodijo:

- antero-posteriorni premer mitralnega obroča,
- septalno-lateralni premer mitralnega obroča,
- interkomisurna razdalja, izmerjena iz prikaza dveh votlin ali komisurnega prikaza,
- obseg ali površina mitralnega obroča (Slika 2 in 3).

Ocena dolžine lističev (od obroča do roba lističa) iz srednjih ezofagealnih prikazov pomaga pri izbiri načina poprave mitralne zaklopke pri prolapsu lističa/-ev in/ali nepodprtem lističu. Ni povsem jasno, kateri prikaz je najbolj primeren za oceno dolžine A2 in P2, večinoma pa se uporablja prikaz štirih ali petih votlin in vzdolžni apikalni prikaz. Za oceno dolžine P1 in P3 uporabljamo prikaz dveh votlin ali komisurni prikaz (Slika 2). Poslužujemo se lahko tudi kvantitativnih podatkov iz 3D modela mitralne zaklopke (Slika 3).

Natančno opredelimo naborke, ki so spremenjeni, pa tudi naborke, ki niso spremenjeni, saj lahko poprava spremenjenega dela lističa vpliva na celoten listič in za dosego tesnitve zaklopke narekuje tudi posege na neprizadetem delu.

Pri sekundarni (funkcijski) mitralni regurgitaciji ocenjujemo gibljivost lističev in obseg preoblikovanja in okrnjenega delovanja levega prekata. Pomembno je tudi predvideti stopnjo reverzibilnosti preoblikovanja in okrnjenega delovanja levega prekata. Izmerimo višino bočenja (od mitralnega obroča do stične (koaptacijske) točke lističev; *'tenting height'*), površino bočenja (površina med mitralnim obročem in robom lističev; *'tenting area'*) ter kote med ravnino mitralnega obroča in obeh lističev ter njune ukrivljenosti (Slika 4, Slika 5). Te meritve so pomembne pri načrtovanju vrste kirurškega posega in za oceno trajnosti poprave (večje bočenje je povezano z večjo pojavnostjo vnovične pomembne mitralne regurgitacije in potrebo po ponovni operaciji).

PREDOPERATIVNI ULTRAZVOČNI KAZALNIKI USPEŠNOSTI POPRAVE MITRALNE ZAKLOPKE

Tveganje za vnovični pojav mitralne regurgitacije

Vnovični pojav mitralne regurgitacije in potreba po vnovični operaciji sta odvisna od stopnje motenega delovanja zaklopke in levega prekata (iztisni delež levega prekata <40 %) ter stopnje prizadetosti tkiva zaklopke; huda razširitev obroča (>5 cm pri primarni in >4 cm pri sekundarni mitralni regurgitaciji) in močno preoblikovan obroč in/ali lističi so povezani z neuspehom poprave.
Pri primarni (organski) mitralni regurgitaciji sodi med najbolj uspešne poprave izolirana poprava P2, medtem ko je težavnost (in neuspešnost) poprave večja pri prizadetosti ≥3 naborkov, obeh lističev in atrializaciji narastišča zadnjega lističa. Neuspešnost poprave lahko pričakujemo, kadar je gibanje lističev omejeno, kadar sta majhna zadnji (<17 mm) in/ali sprednji listič (<25 mm), kadar je ozek mitralni obroč (premer <35 mm) ali kratke horde (dolžina <29 mm).
Pri mitralni regurgitaciji tipa I in tipa IIIb (tip IIIa za popravo praviloma ni primeren), kjer so lističi normalni ali skoraj normalni, je uspešnost poprave odvisna od oblike in velikosti levega prekata, ki vpliva na položaj in gibljivost lističev. Kazalniki neuspeha poprave (tj. kazalniki, ki kažejo, da je možnost povratnega preoblikovanja majhna ter da je zamenjava praviloma trajnejša rešitev kot poprava) so: višina bočenja >10 ali 11 mm, površina bočenja >1,6 cm^2, kot med mitralnim obročem in zadnjim lističem (kot bočenja zadnjega lističa) >45°, premer mitralnega obroča >4,0 cm in končni diastolični premer levega prekata >6,0 cm.

Tveganje za SAM in obstrukcijo iztočnega trakta levega prekata po popravi mitralne zaklopke

Do sistoličnega anteriornega gibanja (SAM, iz angl. *systolic anterior motion*) mitralne zaklopke in obstrukcije iztočnega trakta levega prekata (LVOT, iz angl. *left ventricular outflow tract*) pride po popravi tipa II mitralne regurgitacije (miksomatozne degeneracije) v do 14 %. Strukturne, geometrične in funkcijske spremembe namreč pripeljejo do tega, da se lističi mitralne zaklopke v sistoli pomaknejo v LVOT.

Napovedniki za SAM so (Slika 6):

- majhna predoperativna razdalja med medprekatnim pretinom in stično (koaptacijsko) točko lističev (razdalja C-sept <25 mm),
- daljši zadnji listič (>15 mm),
- razmerje med sprednjim in zadnjim lističem <1,1,
- zadebeljen medprekatni pretin (≥15 mm),
- majhna votlina levega prekata (končni diastolični premer <45 mm),
- večji kot med vtokom skozi mitralno zaklopko in iztokom skozi aortno zaklopko (v mirovanju <65°).

Ob tem moramo upoštevati tudi procese, ki zmanjšujejo normalno krčenje obroča in normalno gibanje mitralnega obroča v sistoli navzad, s čemer se obroč v sistoli odmika od LVOT. Normalno krčenje obroča ovirajo tudi kalcinacije v zadnjem delu obroča, zaradi katerih se lističi v sistoli pomaknejo bolj proti LVOT.

Vse našteto vpliva na način kirurške poprave – koliko posameznega lističa oziroma koliko lističev je potrebno ohraniti po resekciji, kje naj leži stičišče lističev, ali so potrebni dodatni posegi za preprečitev SAM/obstrukcije LVOT. Ciljna dolžina zadnjega lističa po resekciji je 10–14 mm, kar pomakne stičišče bolj navzad in s tem zmanjšuje tveganje za SAM/obstrukcijo LVOT, kar je še posebej pomembno pri manjših sprednjih lističih (<28 mm).

ZAKLJUČEK

Predoperativna UZ preiskava je ključna za določitev tipa mitralne regurgitacije in njenega mehanizma. Omogoča tudi oceno izvedljivosti poprave in načina poprave. Z napredkom v slikovnem prikazu (tudi 3D) lahko bolje razumemo delovanje mitralne zaklopke, napovedujemo uspeh poprave in se lažje sporazumemo s srčnimi kirurgi, kar vodi tudi v razvoj novih tehnik poprave.

LITERATURA

[1] Vahanian A, Alfieri O, Andreotti F, Antunes MJ, Baron-Esquivias G, Baumgartner H, et al. Guidelines on the management of valvular heart disease (version 2012). The Joint Task Force on the Management of Valvular Heart Disease of the European Society of Cardiology (ESC) and the European Association for Cardio-Thoracic Surgery (EACTS). Eur Heart J 2012; 33: 2451–96.

[2] Maslow A. Mitral Valve Repair: An Echocardiographic Review: Part 1. J Cardiovasc Vasc Anesth 2015; 29: 156–77.

[3] Maslow A. Mitral Valve Repair: An Echocardiographic Review: Part 2. J Cardiovasc Vasc Anesth 2015; 29: 439–71.

[4] Quader N, Rigolin V. Two- and three dimensional echocardiography for pre-operative assessment of mitra valve regurgitation. Cardiovasc Ultrasound 2014; 12: 42.

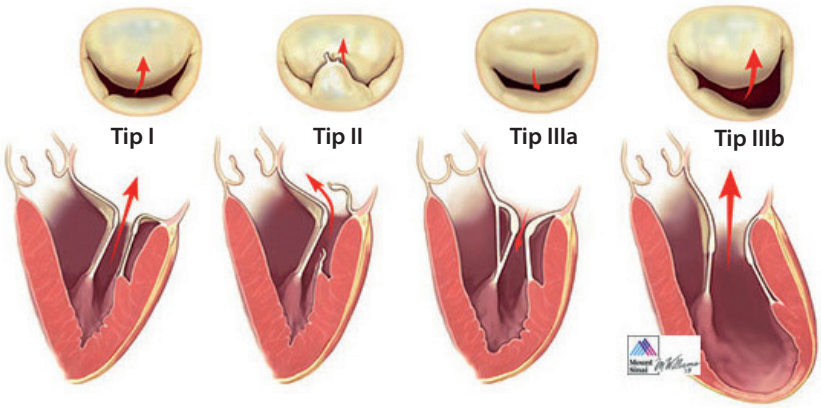

Slika 1. Mehanizmi mitralne regurgitacije po Carpentierjevi klasifikaciji. Pri tipu I je gibanje lističev normalno, pri tipu II prekomerno, pri tipu III pa omejeno (pri tipu IIIa v sistoli in v diastoli, pri IIIb pa le v sistoli).

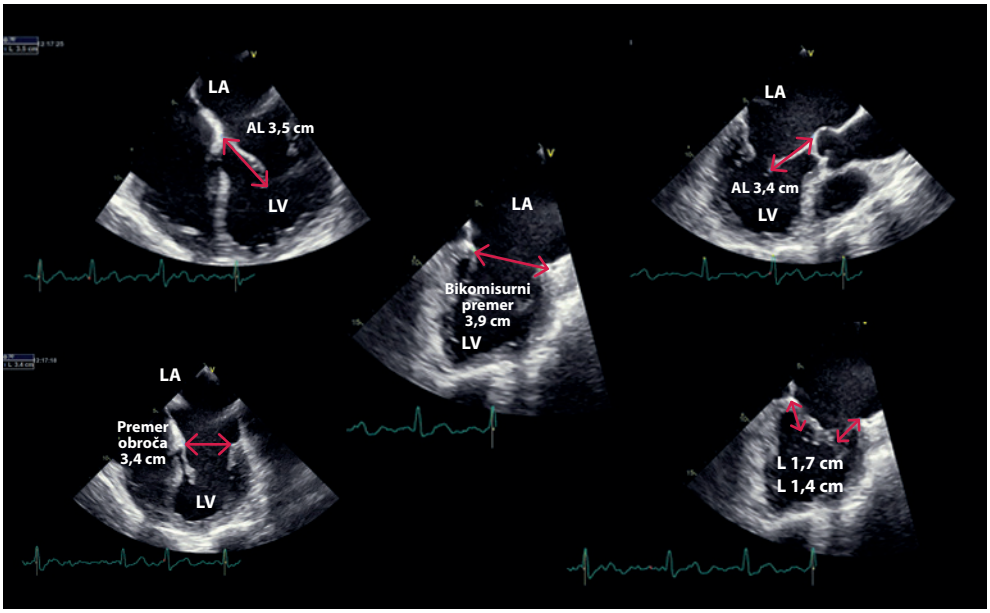

Slika 2. Meritve, ki kirurgu olajšajo načrtovanje poprave mitralne zaklopke. Predstavljen je primer prolapsa z meritvami dolžine sprednjega lističa (AL, iz angl. *anterior leaflet*), zadnjega lističa (naborkov P1 in P3) in obroča mitralne zaklopke.

LA – levi preddvor (iz angl. *left atrium*), LV – levi prekat (iz angl. *left ventricle*)

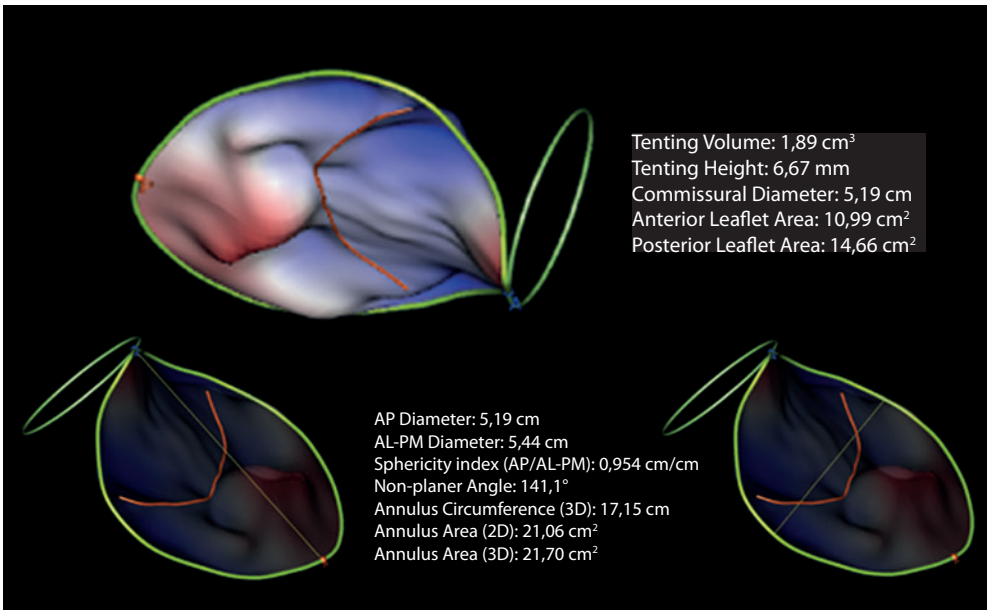

Slika 3. Kvantitativna ocena mitralne zaklopke (iz 3D transezofagealnega zajema posnetka) z meritvami mitralnega obroča, višine in volumna bočenja. Analiza je bila narejena s pomočjo programskega paketa TomTec®.

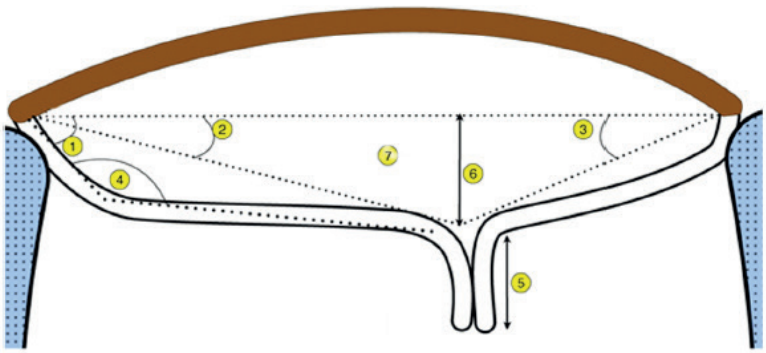

Slika 4. Meritve bočenja (tentinga) lističev mitralne zaklopke zaradi preoblikovanja/okrnjenega delovanja levega prekata.

1. sprednji kot bočenja (angl. *anterior tenting angle*), 2. kot bočenja sprednjega lističa (angl. *anterior leaflet tenting angle*), 3. kot bočenja zadnjega lističa (angl. *posterior leaflet tenting angle*), 4. kot krivine sprednjega lističa (angl. *anterior leaflet bending angle*), 5. stična (koaptacijska) dolžina lističev (angl. *lenght of leaflet coaptation*), 6. višina bočenja (angl. *tenting height*), 7. površina bočenja (ang. *tenting area*)

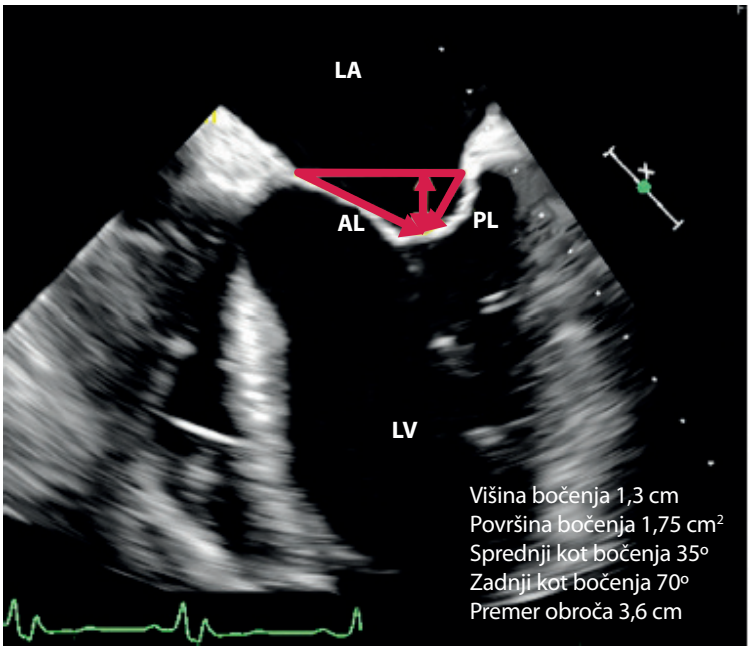

Slika 5. Meritve bočenja lističev mitralne zaklopke zaradi preoblikovanja/okrnjenega delovanja levega prekata. AL – sprednji listič (iz angl. *anterior leaflet*), PL – zadnji listič (iz angl. *posterior leaflet*).

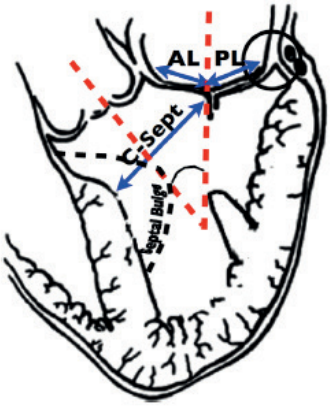

Slika 6. Shematski prikaz najpogosteje uporabljanih napovednikov za SAM: majhna predoperativna razdalja med medprekatnim pretinom in stično točko lističev (razdalja C-sept), daljši zadnji listič, razmerje med dolžinama sprednjega in zadnjega lističema, zadebeljen medprekatni pretin v bazalnem delu, majhna votlina levega prekata, večji kot med vtokom skozi mitralno zaklopko in iztokom skozi aortno zaklopko (kot med rdečima črtkanima črtama) ter kalcinacije v zadnjem delu obroča, ki ovirajo normalno gibanje mitralnega obroča proti srčni konici in navzad (obkroženo s črnim krogom).
SAM – sistolično anteriorno gibanje (iz angl. *systolic anterior movement*), AL – sprednji listič (iz angl. *anterior leaflet*), PL – zadnji listič (iz angl. *posterior leaflet*).

KAJ MORAMO VEDETI PRED PERKUTANIM POSEGOM NA MITRALNI ZAKLOPKI – ULTRAZVOČNA OCENA

Mag. Jana Ambrožič, dr. med.
Klinični oddelek za kardiologijo, Univerzitetni klinični center Ljubljana

UVOD

Poleg perkutane balonske komisurotomije, ki se že dobrih 30 let uporablja za zdravljenje v razvitem svetu redke revmatične mitralne stenoze, so danes vse bolj aktualne in hitro razvijajoče se perkutane metode poprave mitralne regurgitacije.[1] Mitralna regurgitacija je poleg aortne stenoze najpogostejša bolezen srčnih zaklopk v zahodnem svetu, njena pojavnost narašča s starostjo. Standardno zdravljenje hude primarne (valvularne) mitralne regurgitacije je kirurško. Podatki registrov pa kažejo, da skoraj polovico bolnikov s hudo simptomatično mitralno regurgitacijo, ki bi potrebovali srčno operacijo, ne operiramo. Razlog je v velikem operativnem tveganju na račun starosti in pridruženih bolezni. Po drugi strani pa operacija sekundarne (funkcijske) mitralne regurgitacije dolgoročno ne prinaša dobrih rezultatov, kar je predvsem posledica narave bolezni – primarne okvare srčne mišice.[2] Kot odgovor na omejitve kirurškega zdravljenja se razvijajo manj invazivne, perkutane metode, ki z različnimi pristopi k zapleteni anatomiji mitralnega aparata zmanjšujejo stopnjo mitralne regurgitacije.

SLIKOVNA OCENA PRED PERKUTANIM ZDRAVLJENJEM MITRALNE REGURGITACIJE

Metode perkutanega zdravljenja mitralne regurgitacije lahko delimo po mehanizmu in mestu delovanja na metode, usmerjene v popravo lističev (povezava lističev s sponko), popravo mitralnega obroča (direktne in indirektne anuloplastike), vstavitev hord in zmanjšanje preoblikovanja levega prekata (podporne naprave). Slikovne preiskave, v prvi vrsti transtorakalna in transezofagealna ultrazvočna preiskava srca z dvodimenzionalnim (2D) in tridimenzionalnim (3D) pristopom, so ključne pri izboru bolnikov, vodenju perkutanega posega in oceni rezultatov.

Perkutana poprava z napravo MitraClip®

Najbolj uveljavljena perkutana metoda, ki je vključena tudi v smernice zdravljenja bolezni srčnih zaklopk, je perkutana poprava zaklopke z vstavitvijo mitralne sponke (MitraClip®, Abbott Laboratories).[2, 3] Metoda posnema kirurško Alfierijevo tehniko. S sponko se povežeta robova sprednjega in zadnjega lističa mitralne zaklopke na mestu regurgitacije (rob z robom, iz ang. *'edge to edge'*). Pristop je skozi preddvorni pretin (transseptalni pristop) in pod ultrazvočnim nadzorom. Rezultat sta dve ločeni ustji in manjše puščanje mitralne zaklopke (Slika 1). Perkutano zdravljenje z MitraClipom® je možno tako pri bolnikih s primarno kot pri bolnikih s sekundarno mitralno regurgitacijo, pri čemer moramo upoštevati določena anatomska merila, ki jih ocenimo s transezofagealno ultrazvočno preiskavo.[3] Za postavitev sponke je najbolj primerna patologija v predelu srednjih naborkov lističev, po-

vršina ustja mitralne zaklopke ne sme biti manjša od 4 cm^2, v predelu postavitve sponke pa lističi ne smejo biti kalcinirani. Pri primarni regurgitaciji zaradi prolapsa ali nepodprtega lističa (angl. *flail*) vrzel med lističema ne sme biti prevelika. Pri sekundarni regurgitaciji pa je pomembno, da patološki vlek lističev ni prevelik in da je stik med lističema vsaj delno ohranjen, saj v nasprotnem primeru postavitev sponke tehnično ni možna (Tabela 1, Slika 2). Metoda MitraClip® je neprimerna za bolezni z močno spremenjeno morfologijo mitralnega aparata: revmatično bolezen, razkol lističa mitralne zaklopke, stanje po endokarditisu in hudo miksomatozno bolezen s prizadetostjo več naborkov obeh lističev. Regurgitaciji ne sme biti pridružena mitralna stenoza.
Perkutano zdravljenje z napravo MitraClip® pride v poštev pri bolnikih z indikacijo za operacijo primarne mitralne regurgitacije, ki zaradi spremljajočih bolezni ali določenih anatomskih stanj niso kandidati za kirurško zdravljenje ali pa bi kirurški poseg za njih predstavljal preveliko tveganje, obenem pa imajo pričakovano življenjsko dobo vsaj eno leto. Evropske smernice predlagajo MitraClip® tudi pri bolnikih s sekundarno mitralno regurgitacijo ob ishemični ali neishemični kardiomiopatiji, ki ostajajo simptomatični kljub optimalnemu zdravljenju z zdravili in resinhronizacijskemu zdravljenju, če je indicirano (Tabela 1).[2]

Perkutana vstavitev hord

Perkutana vstavitev hord je metoda, primerna za zdravljenje primarne mitralne regurgitacije zaradi prolapsa ali *flail* lističa. Trenutno je največ izkušenj z napravo NeoChord DS 1000® (NeoChord), pri kateri na delujočem srcu s pristopom preko srčne konice (transapikalno) in pod ultrazvočnim nadzorom vstavimo sintetične horde med prizadetim mitralnim lističem (s prolapsom ali strgano hordo) in miokardom levega prekata (Slika 3A).[4] Pri izbiri kandidatov je ključna ultrazvočna ocena anatomije mitralnega aparata. Najprimernejša patologija, pri kateri so rezultati metode najboljši, je izoliran prolaps ali *flail* srednjega naborka zadnjega lističa, manj primeren pa je prolaps ali *flail* medialnega in lateralnega naborka zadnjega lističa, sprednjega lističa ali obeh lističev. Metoda ni primerna za zdravljenje sekundarne mitralne regurgitacije in pri morfološko močno spremenjenih, kalciniranih lističih.

Perkutane metode poprave mitralnega obroča (anuloplastika)

Prve perkutane metode, ki so posnemale kirurško tehniko vstavitve mitralnega obroča (anuloplastiko), so bile perkutane indirektne anuloplastike, pri katerih se z vstavitvijo različnih vrst naprav v koronarni sinus zmanjša obseg mitralnega obroča. Zaradi več pomanjkljivosti, predvsem slabe dolgoročne učinkovitosti in nevarnosti poškodbe cirkumfleksne koronarne arterije, nobena od tovrstnih naprav ni prodrla v klinično prakso. Več obetajo metode direktne anuloplastike, pri katerih se na perkutani način usidra obroč ali postavijo šivi neposredno na notranji del mitralnega obroča. Naprave preizkušajo v kliničnih študijah (Mitralign® (Mitralign), Cardioband® (ValtechCardio), Accucinch System® (Guided Delivery Systems)), nimamo pa še dolgoročnih rezultatov (Slika 3B).[1] Perkutane metode anuloplastike so primerne predvsem za popravo sekundarne mitralne regurgitacije. Pri načrtovanju posega ima poleg ultrazvočne preiskave pomembno mesto računalniška tomografija (CT, iz angl. *computer tomography*), ki odlično prikaže geometrijo mitralnega aparata in sosednjih struktur ter omogoča natančne meritve razdalj in kotov med strukturami.[5] CT lahko služi tudi kot dopolnilna metoda fluoroskopiji med samim posegom.

ZAKLJUČEK

V zadnjem desetletju se razvijajo številne perkutane metode zdravljenja mitralne regurgitacije. V primerjavi z aortno zaklopko je razvoj na področju mitralne zaklopke počasnejši in hkrati bolj raznolik, saj gre za precej zapletenejšo anatomsko in funkcijsko strukturo. V bodoče se bodo verjetno uveljavile različne metode perkutane poprave za različne vrste patologije mitralne zaklopke, razvijajo pa tudi perkutane zaklopke za mitralni položaj. Slikovne preiskave igrajo osrednjo vlogo v diagnostiki mitralne regurgitacije, izbiri kandidatov in vodenju perkutanih posegov. Uporaba različnih 3D slikovnih metod, ki se med seboj dopolnjujejo, postaja vse bolj zlati standard sodobnega, manj invazivnega pristopa zdravljenja.

LITERATURA

[1] Feldman T, Young A. Percutaneous approaches to valve repair for mitral regurgitation. J Am Coll Cardiol 2014; 63: 2057–68.

[2] Vahanian A, Alfieri O, Andreotti F, Antunes MJ, Baron-Esquivias G, Baumgartner H, et al. Guidelines on the management of valvular heart disease (version 2012). The Joint Task Force on the Management of Valvular Heart Disease of the European Society of Cardiology (ESC) and the European Association for Cardio-Thoracic Surgery (EACTS). Eur Heart J 2012; 33: 2451-–96.

[3] Downs EA, Lim DS, Saji M, Ailawadi G. Current state of transcatheter mitral valve repair with the MitraClip. Ann Cardiothorac Surg 2015; 4: 335-–40.

[4] Seeburger J, Rinaldi M, Nielsen SL, Salizzoni S, Lange R, Schoenburg M, et al. Off-pump transapical implantation of artificial neo-chordae to correct mitral regurgitation: the TACT Trial (Transapical Artificial Chordae Tendinae) proof of concept. J Am Coll Cardiol 2014; 63: 914-–9.

[5] Sündermann SH, Gordic S, Manka R, Cesarovic N, Falk V, Maisano F, et al. Computed tomography for planning and postoperative imaging of transvenous mitral annuloplasty: first experience in an animal model. Int J Cardiovasc Imaging 2015; 31: 135-–42.

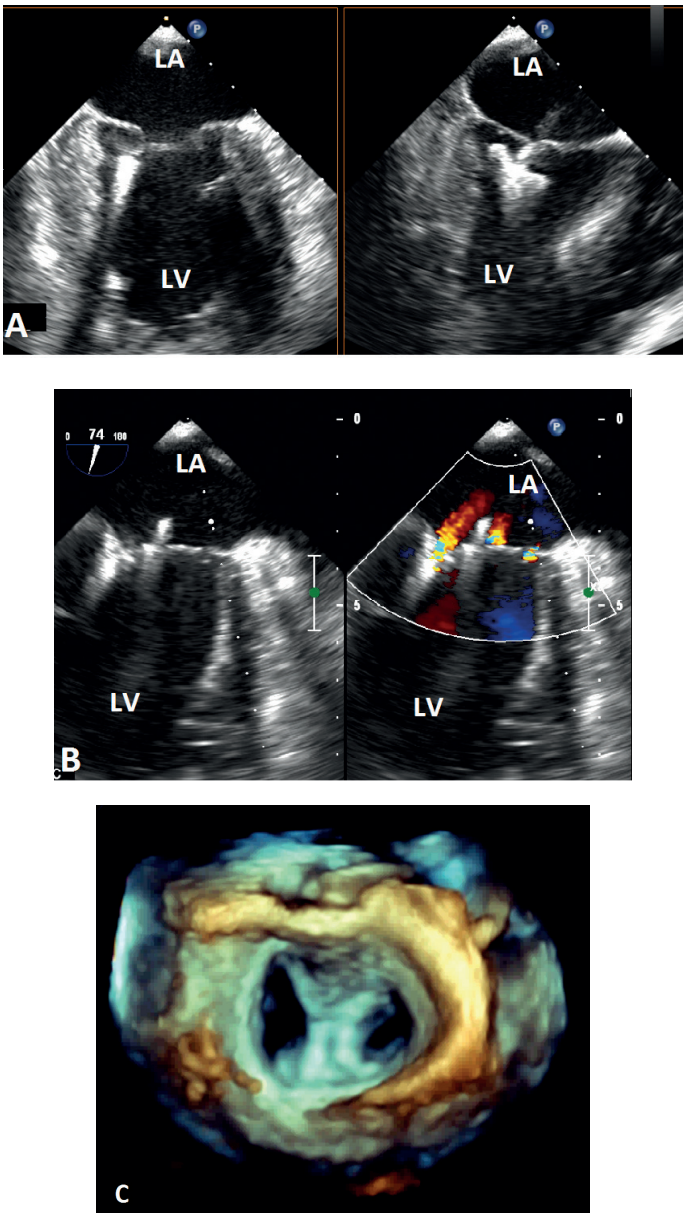

Slika 1. Transezofagealna ultrazvočna preiskava mitralne zaklopke. A – pri postavljanju mitralne sponke uporabljamo biplani presek, s katerim sočasno prikazujemo mitralno zaklopko v dveh ravninah, B – komisurni presek prikazuje vstavljeni dve mitralni sponki med lističa mitralne zaklopke in preostalo blago mitralno regurgitacijo po posegu, C – 3D kirurški pogled mitralne zaklopke po vstavitvi mitralne sponke: na sredini most med sprednjim in zadnjim lističem ter dvojno ustje mitralne zaklopke. LA – levi preddvor, LV – levi prekat.

Tabela 1. Merila za perkutano popravo mitralne zaklopke z napravo MitraClip.

Srednje huda ali huda simptomatična mitralna regurgitacija:

- **primarna** z indikacijo za srčno operacijo ali
- **sekundarna** pri kardiomiopatiji z iztisnim deležem levega prekata <30 %, neučinkovitosti zdravljenja z zdravili in resinhronizacijskega zdravljenja

  in

  primerna morfologija mitralne zaklopke

  in

  kirurško zdravljenje ni primerno zaradi velikega operativnega tveganja ob spremljajočih boleznih ali zaradi specifičnih anatomskih pogojev (huda ledvična, pljučna, nevrološka bolezen, huda jetrna okvara, močno oslabljena srčna funkcija, predhodna srčna operacija, porcelanasta aorta, deformacije prsnega koša po obsevanju ali operacijah, napredovalo srčno popuščanje,…)

  in

  pričakovana življenjska doba >1 leto

Optimalna morfologija mitralne zaklopke za zdravljenje z MitraClipom®:

patologija centralnih naborkov lističev (A2 in P2),
odsotnost kalcinacij na mestu vstavitve sponke,
ustje mitralne zaklopke >4 cm^2,
ohranjena gibljivost zadnjega lističa v dolžini najmanj 7 mm,
vrzel med lističema <10 mm, širina vrzeli med lističema <15 mm,
višina stika lističev <11 mm, dolžina stika lističev vsaj 2 mm (Slika 2).

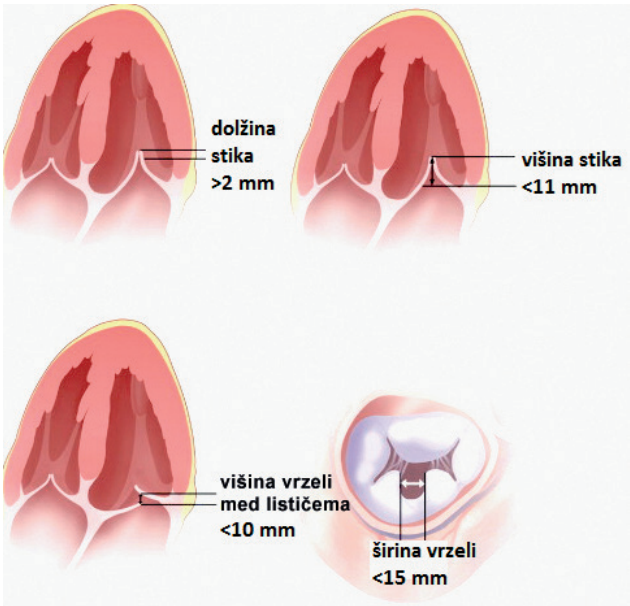

Slika 2. Ultrazvočna anatomska merila za perkutano popravo mitralne zaklopke z napravo MitraClip®.

A.

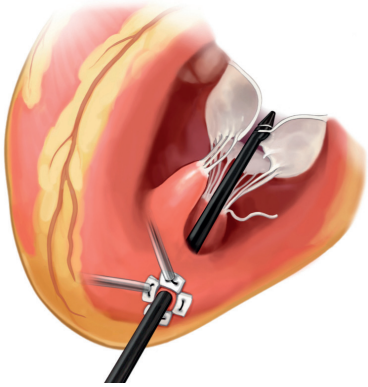

B.

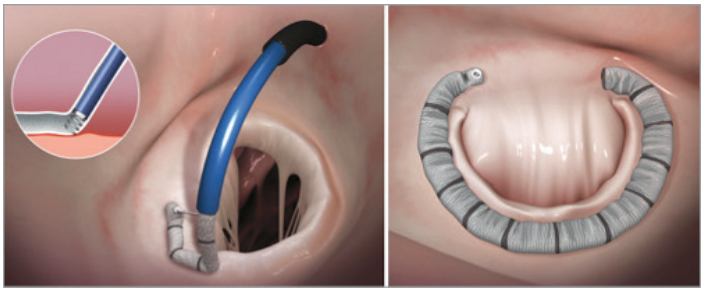

Slika 3. Primera perkutanih metod zdravljenja mitralne regurgitacije: A – prikaz perkutane vstavitve hord preko srčne konice, B – eden izmed načinov direktne anuloplastike, pri kateri se s pristopom preko preddvornega pretina usidra perkutani obroč na notranjo stran mitralnega obroča.

MOŽNOSTI IN NAČINI POPRAVE TRIKUSPIDALNE ZAKLOPKE

Prof. dr. Tomislav Klokočovnik, dr. med., dr. Matija Jelenc, dr. med.
Klinični oddelek za kirurgijo srca in ožilja, Univerzitetni klinični center Ljubljana

STANDARDNE METODE POPRAVE TRIKUSPIDALNE ZAKLOPKE

V srčni kirurgiji se najpogosteje srečujemo s funkcijsko (sekundarno) trikuspidalno regurgitacijo, kjer samo tkivo zakopke ni spremenjeno, regurgitacija pa je posledica razširjenega obroča trikuspidalne zaklopke in razširjenega in preoblikovanega desnega prekata. Do razširitve obroča pride predvsem v predelu sprednjega in zadnjega lističa, manj pa v predelu septalnega lističa, kjer se zaklopka narašča na fibrozni skelet srca. Vzroki za funkcijsko trikuspidalno regurgitacijo so bolezni leve strani srca in levostranskih zaklopk, ki privedejo do sekundarne pljučne hipertenzije, primarna pljučna hipertenzija, bolezni pulmonalne zaklopke, sekundarna pljučna hipertenzija zaradi drugih vzrokov, desnostransko srčno popuščanje zaradi bolezni srčne mišice (ishemična bolezen srca, kardiomiopatije), kronična atrijska fibrilacija in drugi. Pri teh bolnikih v večini primerov zadošča poprava zaklopke z obročkom – anuloplastika.

Anuloplastika je indicirana pri bolnikih s hudo simptomatično funkcijsko trikuspidalno regurgitacijo. Pri bolnikih s predvideno operacijo levostranskih zaklopk se za anuloplastiko odločimo tudi že pri blagi ali zmerni trikuspidalni regurgitaciji z razširjenim obročem (>40 mm ali >21 mm/m^2). Zaradi najboljših dolgoročnih rezultatov je v zadnjih letih v uporabi skoraj izključno anuloplastika s togim obročem, redkeje pa anuloplastika z mehkim obročem ali katera izmed anuloplastik s šivom (*anuloplastika po DeVegi, bikuspidalizacija po Kayu*).

V primeru močno razširjenega desnega prekata, kjer je poleg razširitve obroča pomemben mehanizem za regurgitacijo tudi vlek lističev trikuspidalne zaklopke, anuloplastika včasih ni dovolj. Takrat sta dodatni možnosti povečanje sprednjega lističa s perikardialno krpico ali različica šiva, ki ga na mitralni zaklopki poznamo kot 'Alfierijev šiv', pri trikuspidalni zaklopki pa s podobnim šivom približamo sredine stičnih površin vseh treh lističev, t. im. tehnika deteljice (»*clover technique*«). V obeh primerih sočasno napravimo tudi anuloplastiko.

Pri organskih okvarah trikuspidalne zaklopke, kjer gre za okvaro lističev in hord, se poleg anuloplastike uporabljajo še druge tehnike, ki jih poznamo na področju poprave mitralne zaklopke: resekcije lističev, uporaba perikardialnih krpic, uporaba neohord in podobno. Vzroki za organsko okvaro so lahko prirojene bolezni, tope poškodbe, iatrogene poškodbe pri intervencijskih posegih, poškodbe zaradi elektrod trajnih srčnih spodbujevalnikov, karcinoidna bolezen, revmatična okvara, infekcijski endokarditis in druge.

REKONSTRUKCIJA TRIKUSPIDALNE ZAKLOPKE S CORMATRIXOM®

Posebno skupino bolnikov z okvaro trikuspidalne zaklopke predstavljajo intravenski uživalci prepovedanih drog z infekcijskim endokarditisom na trikuspidalni zaklopki. Pri teh bolnikih običajno najdemo obsežno okvaro lističev, tako da poprava zaklopke pogosto ni mogoča. Zaradi lokalno kontaminiranih tkiv, slabega sodelovanja pri jemanju antikoagulacijskih zdravil in velike možnosti nadaljevanja uživanja drog so dolgoročni rezultati po menjavi zaklopke z umetno mehanično ali biološko zaklopko slabi zaradi velike verjetnosti tromboze zaklopke, ponovitve endokarditisa na umetni zaklopki ali degeneracije biološke zaklopke.

V zadnjih letih se kot možnost rekonstrukcije trikuspidalne zaklopke uveljavlja uporaba CorMatrixa® (CorMatrix Cardiovascular, GA, ZDA). Gre za acelularni zunajcelični matriks prašičjega tankega črevesa, ki v telesu deluje kot ogrodje, ki ga poselijo telesu lastne matične celice. Te CorMatrix® postopno razgradijo in spremenijo v lastno tkivo. V obliki krpic različnih velikosti je v prodaji od leta 2006. Material je imunološko nevtralen ter omogoča angiogenezo iz sosednjih tkiv. Sestoji iz več vrst kolagena, glikozaminoglikanov, proteoglikanov, glikoproteinov in rastnih faktorjev. Pomembni lastnosti CorMatrixa® sta protimikrobno delovanje peptidov, ki nastajajo pri razgradnji CorMatrixa®, kar je pomembno pri infekcijskem endokarditisu, ter odpornost proti kalcinacijam, kar je zelo pomembno za dolgoročno delovanje zaklopke. Slabosti CorMatrixa® sta prehodna zadebelitev tkiva v prvih mesecih zaradi vnetja med procesom razgradnje, kar lahko moti delovanje zaklopke, ter pomanjkanje dolgoročnih rezultatov. CorMatrix® sicer uporabljamo tudi pri številnih drugih rekonstruktivnih posegih v srčni in žilni kirurgiji.

Kirurška tehnika

Operacijo izvedemo preko mediane sternotomije, na zunajtelesnem krvnem obtoku in mirujočem srcu. Preko desnega preddvora pristopimo do trikuspidalne zaklopke. Pri operaciji nepopravljivo okvarjeno trikuspidalno zaklopko z vegetacijami izrežemo. Z merilom določimo premer obroča trikuspidalne zaklopke in glede na premer določimo velikost krpice CorMatrixa®. Krpico na obeh dolgih robovih prepognemo, tako da dobimo približno 0,5 cm dvojnega roba, ter jo nato po kratkem robu prešijemo s 4 ali 5-0 prolenskim šivom, tako da dobimo cilinder (Slika 1). Na cilindru nato označimo tretjine in na teh mestih cilinder prišijemo na tri skupine papilarnih mišic, nato pa zgornji rob cilindra s tekočim 4-0 prolenskim šivom prišijemo na obroč trikuspidalne zaklopke (Slika 2).

Rezultati

Zgodnji rezultati po rekonstrukcji s CorMatrixom® so dobri. Regurgitacije na zaklopki ni ali pa je minimalna, brez stenoze. V največji do sedaj objavljeni seriji je bil najpogostejši zaplet zatrganje na mestu prišitja na papilarno mišico, predvsem v predelu septuma, kjer so papilarne mišice pogosto številne in slabo izražene.[1] Do zapleta je prišlo pri treh bolnikih: pri prvem intraoperativno, pri drugem po sedmih dneh, pri tretjem pa dvakrat po 13. in 22. mesecih. Po posegu pri nobenem izmed bolnikov ni prišlo do AV bloka tretje stopnje. Najdaljši čas spremljanja je bil eno leto.



Slika 1. A – shema priprave cilindra iz CorMatrixa®. B in C – intraoperativne fotografije.

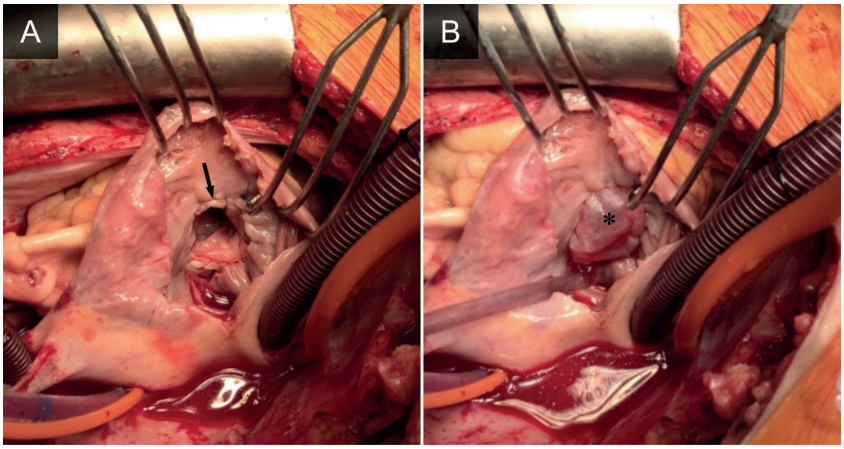

Slika 2. Intraoperativni pogled na trikuspidalno zaklopko po rekonstrukciji s CorMatrixom®. Glava bolnika je proti levi. A – puščica prikazuje šivno linijo na obroču trikuspidalne zaklopke. B – zaklopka iz CorMatrixa® po vbrizganju fiziološke raztopine v desni prekat.

LITERATURA

[1] Gerdisch MW, Boyd WD, Harlan JL, Richardson JB, Jr., Flack JE, 3rd, Palafox BA, et al. Early experience treating tricuspid valve endocarditis with a novel extracellular matrix cylinder reconstruction. J Thorac Cardiovasc Surg 2014; 148(6): 3042–8.

KAJ MORAMO VEDETI PRED OPERACIJO TRIKUSPIDALNE ZAKLOPKE – ULTRAZVOČNA OCENA

Prim. Nataša Černič Šuligoj, dr. med.
Interni oddelek, Kardiološka dejavnost, Splošna bolnišnica Izola

UVOD

Trikuspidalna zaklopka je bila v preteklosti deležna precej manjše pozornosti od levih srčnih zaklopk. Organske bolezni zaklopke so redke, lahko so prirojene ali pridobljene, veliko bolj pogosta je funkcijska ali sekundarna okvara trikuspidalnega aparata, ki vodi v puščanje zaklopke. Osnovna preiskava za prikaz trikuspidalne zaklopke je ultrazvočna preiskava. Pri dvodimenzionalnem (2D) prikazu večinoma lahko prikažemo le dva lističa hkrati, dimenzije premera obroča so precej odvisne od postavitve sonde in izbranega preseka. Za hemodinamično oceno stopnje stenoze ali regurgitacije je manj trdnih dokazov kot za mitralno zaklopko. S tridimenzionalno (3D) preiskavo lahko bolj natančno ocenimo anatomijo lističev, obroča, subvalvularnega aparata in velikosti ter funkcije desnega prekata, vendar sedanja tehnologija pogosto še ne omogoča optimalnega prikaza. Vodenje bolnikov z boleznijo trikuspidalne zaklopke in odločitev o kirurškem posegu temelji na klinični oceni, ultrazvočni oceni stopnje okvare zaklopke, velikosti in funkciji desnega prekata, pljučni hipertenziji, prisotnosti atrijske fibrilacije ter predvideni kirurški popravi drugih zaklopk ali drugih posegov na srcu. Ker ni randomiziranih kliničnih raziskav, temeljijo smernice za vodenje bolnikov z okvaro trikuspidalne zaklopke le na mnenju in soglasju strokovnjakov.[1, 2]

ETIOLOGIJA OKVAR TRIKUSPIDALNE ZAKLOPKE

Primarne ali organske okvare trikuspidalne zaklopke so redke, lahko so prirojene ali pridobljene, funkcijsko se kažejo kot stenoza, regurgitacija ali kombinacija obeh. Najpogostejša prirojena okvara je Ebsteinova anomalija z značilnim apikalno položenim narastiščem lističev, ki je lahko različno pomaknjeno proti srčni konici in se funkcijsko kaže kot trikuspidalna regurgitacija. Ob napredovanju bolezni pride do disfunkcije desnega prekata. Med pridobljene okvare trikuspidalne zaklopke sodi revmatična okvara, ki lahko privede do stenoze ali regurgitacije in običajno spremlja spremembe na levih srčnih zaklopkah. Endokarditis na trikuspidalni zaklopki je v zadnjem obdobju bolj pogost zaradi večjega števila posameznikov, ki si vbrizgavajo prepovedane droge v vene, ter zaradi okužb katetrov in elektrod v desnem srcu. Karcinoidna bolezen srca praviloma prizadene desne srčne zaklopke, najpogosteje trikuspidalno zaklopko, in privede do regurgitacije, lahko pa tudi stenoze. Pozorni moramo biti na možne poškodbe trikuspidalne zaklopke z elektrodami srčnih spodbujevalnikov in defibrilatorjev, ki lahko prebodejo ali raztrgajo lističe, se zrastejo z lističi ali odrivajo listič, da se zaklopka ne more primerno zapreti in pušča.[3]
Možne so tudi poškodbe zaklopke po topih udarcih v prsni koš, ki se lahko klinično pokažejo šele po več letih.

Sekundarna ali funkcijska trikuspidalna regurgitacija je posledica okvare oziroma preoblikovanja trikuspidalnega aparata, lističi pa so strukturno normalni. Do puščanja zaklopke privedeta dva glavna mehanizma, in sicer razširitev obroča in vlek lističev v desni prekat, ki je povečan, preoblikovan, z okrnjenim delovanjem. Oba mehanizma se med seboj prepletata in krepita, lahko sta različno udeležena.
Številni razlogi lahko privedejo do preoblikovanja trikuspidalnega aparata:

- primarna bolezen desnega prekata (v sklopu kardiomiopatije ali ishemične bolezni srca),
- tlačna obremenitev desnega prekata (zaradi primarne pljučne hipertenzije ali sekundarne pljučne hipertenzije zaradi bolezni mitralne in aortne zaklopke, bolezni srčne mišice ali bolezni pljuč),
- volumska obremenitev desnega prekata (zaradi defekta preddvornega pretina ali pulmonalne regurgitacije),
- povečanje desnega preddvora zaradi atrijske fibrilacije.

Trikuspidalna regurgitacija se lahko pojavi več let po kirurškem posegu na levih srčnih zaklopkah. V teh primerih se je izkazalo, da je dimenzija obroča pred operacijo bolj pomemben dejavnik tveganja kot stopnja regurgitacije.

ULTRAZVOČNA OCENA

Trikuspidalni aparat predstavljajo trije neenaki lističi, tendinozne horde, papilarne mišice, fibrozni obroč sedlasto-ovalne oblike, desni preddvor in srčna mišica desnega prekata. S transtorakalno ultrazvočno preiskavo (TTE) pregledamo vse strukture trikuspidalnega aparata iz standardnih ultrazvočnih oken: parasternalnega, apikalnega in subkostalnega. Ocenimo morfologijo in funkcijo. Transezofagealna ultrazvočna preiskava (TEE) večinoma omogoča natančnejši prikaz trikuspidalnega aparata, vendar ne tako optimalno kot pri prikazu mitralne zaklopke. Koristen je vzdolžni presek iz transgastričnega okna, ki omogoča dober prikaz trikuspidalne zaklopke in subvalvularnega aparata.
Z 2D preiskavo vidimo v posameznem preseku hkrati večinoma le dva lističa zaklopke, 3D preiskava pa omogoča 'en face' pogled na zaklopko iz desnega preddvora ali desnega prekata, hkratno oceno vseh treh lističev ter oceno velikosti in oblike obroča (Slika 1 in 2). Tudi ocena velikosti in delovanja desnega prekata je s 3D prikazom bolj primerljiva z zlatim standardom – slikanjem srca z magnetno resonanco (MR).[4]

Zaekrat pa evropske smernice slonijo še na 2D meritvah.[1] Za pomembno razširitev obroča trikuspidalne zaklopke velja premer v diastoli ≥40 mm ali ≥21 mm/m^2, izmerjen v transtorakalnem apikalnem preseku štirih votlin.
Pri sekundarni ali funkcijski trikuspidalni regurgitaciji je pomembno, da ocenimo stopnjo bočenja ('tenting') lističev. Izmerimo višino bočenja, to je razdaljo od ravnine trikuspidalnega obroča do točke, kjer se lističi v sistoli stikajo. Izmerimo lahko tudi površino in prostornino bočenja.

Preoblikovanje in disfunkcija desnega prekata povzročita vlek lističev in s tem povečanje stične razdalje, ki je pomembna pri kirurških odločitvah. Pri koaptacijski razdalji >8 mm je velika verjetnost ponovitve regurgitacije po anuloplastiki in je zato potreben dodaten poseg povečanja sprednjega lista s perikardialno krpico ali zamenjava zaklopke .[1]

Za oceno vzrokov in mehanizmov trikuspidalne regurgitacije lahko, tako kot pri levih srčnih zaklopkah, uporabimo Carpentierovo klasifikacijo, ki sloni na oceni gibanja lističev (tip I – normalno gibanje, tip II – prekomerno gibanje, tip III – omejeno gibanje).[5]

Za oceno desnega srca in trikuspidalne zaklopke lahko uporabimo tudi druge neinvazivne slikovne preiskave.[5] Računalniška tomografija (CT) omogoča statične prikaze. Lahko jo uporabimo za oceno velikosti desnega prekata in preddvora ter obroča trikuspidalne zaklopke. MR srca predstavlja zlati standard za oceno velikosti in delovanja desnega prekata, omogoča pa tudi dober prikaz morfologije in delovanja lističev in obroča trikuspidalne zaklopke.

Pri ultrazvočni oceni stopnje regurgitacije upoštevamo smernice Evropskega kardiološkega združenja.[6] Hudo trikuspidalno regurgitacijo ultrazvočno prepoznamo po obsežnem barvnem doplerskem curku v desnem preddvoru, s kontinuirnim doplerjem prikažemo jasen gost signal trikotne oblike z zgodnjim vrhom, širina vene kontrakte je ≥7 mm, EROA (iz angl. *effective regurgitant orifice area*) ≥40 mm^2, regurgitacijski volumen ≥45 ml, v jetrni veni prikažemo obrnjen tok v sistoli. Ekcentričen barvni doplerski signal regurgitacije nakazuje organsko bolezen trikuspidalne zaklopke. Potrebna je zanesljiva ocena sistoličnega tlaka v desnem prekatu, ker nam pomaga pri ločevanju primarne od sekundarne trikuspidalne regurgitacije. Pomembna trikuspidalna regurgitacija ob sistoličnem pljučnem tlaku <40 mmHg in ohranjenem delovanju desnega prekata govori za intrinzično bolezen trikuspidalne zaklopke.

Stopnjo trikuspidalne stenoze ocenjujemo iz diastoličnega srednjega gradienta tlaka preko zaklopke ali planimetrično, če uporabimo 3D preiskavo. Za hudo stenozo govori srednji gradient ≥5–10 mmHg pri srčni frekvenci <70/minuto, PHT ≥190 ms in površina ustja zakopke ≤1 cm^2.

INDIKACIJE ZA OPERACIJO

Randomiziranih kliničnih raziskav glede kirurškega ukrepanja pri boleznih trikuspidalne zaklopke ni. Smernice temeljijo na mnenju in soglasju strokovnjakov.[1, 2] Pri izolirani trikuspidalni stenozi ali regurgitaciji se odločamo za kirurški poseg, ko se pojavijo simptomi in ko slikovne preiskave nakazujejo hudo okvaro. Pri hudi izolirani trikuspidalni regurgitaciji je pomembno, da se za poseg odločimo pravočasno, še preden pride do hude disfunkcije desnega prekata in do kardialne ciroze.

Pri načrtovanem kirurškem posegu na srcu zaradi drugih razlogov (na levih srčnih zaklopkah, kirurški revaskularizaciji, posegu *'Maze'*), se prej odločimo za sočasni poseg na trikuspidalni zaklopki. Pri trikuspidalni regurgitaciji, ki ni huda, je merilo za poseg širina trikuspidalnega obroča.

Poseben izziv predstavlja huda trikuspidalna regurgitacija, ki se pojavi več let po operaciji na levih srčnih zaklopkah. Izoliran poseg na trikuspidalni zaklopki zaradi simptomatične hude trikuspidalne regurgitacije je smiseln, če ni disfunkcije levih srčnih zaklopk, če ni hude disfunkcije desnega ali levega prekata in če ni hude pljučne žilne bolezni. Takšen poseg predstavlja relativno visoko tveganje (10–25 % perioperativna umrljivost). V tabeli so predstavljena ESC/EACTS priporočila za kirurško zdravljenje okvar trikuspidalne zaklopke.[1]

ZAKLJUČEK

Trikuspidalna zaklopka je bila dolga leta v senci levih srčnih zaklopk. V zadnjem obdobju k boljšem slikovnem prikazu veliko prispeva 3D ultrazvočna preiskava, dodatne podatke nudita še CTA in MR srca. Odločitev o kirurškem posegu na trikuspidalni zaklopki je pogosto težka. Potrebna je dobra klinična ocena, kakovostna slikovna diagnostika in izkušen kardiokirug.

Tabela 1. Indikacije za kirurško zdravljenje okvar trikuspidalne zaklopke (priporočilo ESC/EACTS, povzeto po 1).

Indikacije za kirurško zdravljenje	**Razred priporočila**	**Stopnja dokazov**
Simptomatični bolniki s hudo TS	I	C
Bolniki s hudo TS in predvideno operacijo levih srčnih zaklopk	I	C
Bolniki s hudo organsko ali funkcijsko TR, ki imajo predvideno operacijo levih srčnih zaklopk	I	C
Simptomatični bolniki z izolirano hudo primarno TR brez hude disfunkcije desnega prekata	I	C
Bolniki z zmerno organsko TR, ki imajo predvideno operacijo levih srčnih zaklopk	IIa	C
Bolniki z blago do zmerno funkcijsko TR zaradi razširjenega trikuspidalnega obroča (≥40 mm ali ≥21 mm/m^2), ki imajo predvideno operacijo levih srčnih zaklopk	IIa	C
Bolniki s hudo izolirano primarno TR z napredujočim večanjem in slabšanjem delovanja desnega prekata in z blagimi simptomi ali brez simptomov	IIa	C
Bolniki po operaciji levih srčnih zaklopk, ki imajo hudo TR in simptome ali napredujoče večanje in slabšanje delovanja desnega prekata, a normalno delujoče leve srčne zaklopke, ki nimajo hude disfunkcije desnega ali levega prekata ter pomembne bolezni pljučnih žil	IIa	C

ESC – Evropsko kardiološko združenje (*European Society of Cardiology*), EACTS –Evropsko združenje za kardio-torakalno kirurgijo (*European Association for Cardio-Thoracic Surgery*), TS – trikuspidalna stenoza, TR – trikuspidalna regurgitacija.

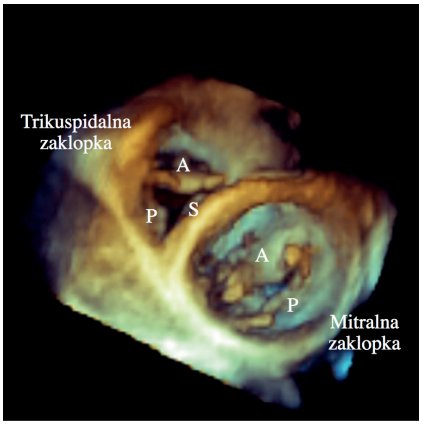

Slika 1. Tridimenzionalna transtorakalna ultrazvočna preiskava: prikaz mitralne in trikuspidalne zaklopke iz prekatne strani. A – sprednji, P – zadnji, S – septalni listič.

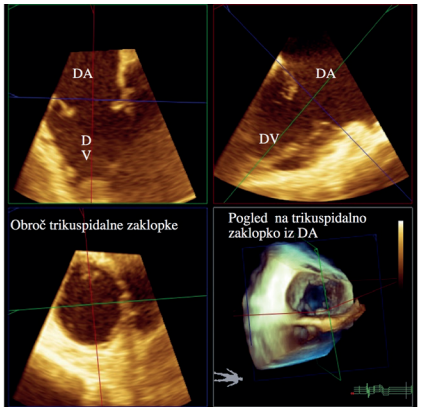

Slika 2. Tridimenzionalna transezofagealna ultrazvočna preiskava: prikaz obroča trikuspidalne zaklopke s pomočjo multiplane rekonstrukcije. DA – desni preddvor, DV – desni prekat.

LITERATURA

[1] Vahanian A, Alfieri O, Andreotti F, Antunes MJ, Baron- Esquivias G, Baumgartner H, et al. Guidelines on the management of valvular heart disease (version 2012). Eur Heart J 2012; 33: 2451–96.
[2] Nishimura RA, Otto CM, Bonow RO, Carabello BA, Erwin III JP, et al. 2014 AHA/ACC Guideline for the management of patients with valvular heart disease: a report of the American College of Cardiology/American Heart Association Task Force on practice guidelines. Circulation 2014; 129: e521–643.
[3] Al-Bawardi R, Krishnaswamy A, Bhargava M, Dunn J, Wazni O, et al. Tricuspid regurgitation in patients with pacemakers and implantable cardiac defibrillators: a comprehensive review. Clin Cardiol 2013; 36: 249–54.
[4] Badano LP, Muraru D, Enriguez-Sarano M. Assessment of functional tricuspid regurgitation. Eur Heart J 2013; 34: 1875–85.
[5] Huttin O, Voilliot D, Mandry D, Venner C, Juillier Y, Selton Suty C. All you need to know about the tricuspid valve: Tricuspid valve imaging and tricuspid regurgitation analysis. Archives of Cardiovascular Disease 2016; 109: 67–80.
[6] Lancelotti P, Tribouilloy C, Hagendorf A, Popescu BA, Edvardsen T, et al. Recommendations for the echocardiographic assessment of native valvular regurgitation: an executive summery from the European Asociation of Cardiovascular Imaging. Eur Herat J Cardiovasc Imaging 2013; 14: 611–44.

NOVOSTI PRI SPODBUJANJU SRCA

Prof. dr. Igor Zupan, dr. med.
Klinični oddelek za kardiologijo, Univerzitetni klinični center Ljubljana

UVOD

Od same uvedbe električnega spodbujanja pa do dandanes so bila rešena številna življenja. Priča smo hitremu razvoju srčno-žilne medicine, ki z napredkom tehnologije omogoča zdravnikom skrbeti za starajočo se populacijo. Srčno spodbujanje je bilo v preteklosti priča številnih preobrazb in tehnoloških sprememb, če omenimo le najpogostejše, kot so npr. generatorji, elektronika, katetrski in elektrodni sistemi ter operacijski sistemi. Kljub nenehnim izboljšavam imajo elektronski spodbujevalniki številne pomanjkljivosti, kar je spodbudilo raziskave v smeri bioloških alternativ. Biološki spodbujevalniki tvorijo srčni impulz s pomočjo genov ali specifičnih celic. V zadnjih desetih letih so bile na področju biološkega spodbujanja narejene številne izboljšave, ostaja pa vprašanje varnosti in dolgoročne učinkovitosti. Hkrati so prisotne tudi izboljšave elektronskih spodbujevalnikov. Ali bodo nove generacije bioloških spodbujevalnikov morda izpodrinile elektronske sisteme ali jih nadomestile, pa ostaja odprto vprašanje.

Brezelektrodni srčni spodbujevalnik

Poleg nedvomnih koristi običajnega srčnega spodbujevalnika moramo vzeti v zakup tudi njegove specifične zaplete, tako v povezavi s samim generatorjem v podkožju kot tudi s transvensko elektrodo. V zadnjem obdobju sta na voljo dva miniaturna brezelektrodna sistema, Nanostim™ (St. Jude Medical) in Micra™ (Medtronic). V votlino desnega prekata ju lahko vstavimo s pomočjo vodljivih katetrskih sistemov. Glavna razlika med sistemoma je v mehanizmu fiksacije v votlino desnega prekata in v načinu programiranja (Slika 1). Trenutno so indikacije za uporabo brezelektrodnega sistema omejene na enokomorno spodbujanje. Verjetno bo v prihodnje brezelektrodna komunikacija mogoča med različnimi vsajenimi napravami (npr. preddvorni in prekatni brezelektrodni spodbujevalnik, kombinacija s podkožnim kardioverterjem-defibrilatorjem – S-ICD), kar bo odprlo mnoge nove možnosti zdravljenja. Poleg očitnega kozmetičnega učinka imajo brezelektrodni spodbujevalniki precejšen potencial za reševanje zapletov, ki jih prinaša običajno električno spodbujanje srca. Kratkoročne, zlasti pa morebitne dolgoročne posledice brezelektrodnega spodbujanja še niso docela poznane, prav tako ni jasno, kako izvleči takšne sisteme iz telesa.[1, 2]

Brezelektrodno spodbujanje s pomočjo ultrazvoka

Brezelektrodno spodbujanje s pomočjo ultrazvoka WiCS™ (iz angl. *Wireless Cardiac Stimulation*) omogoča endokardialno spodbujanje levega prekata. Sistem omogoča prenos ultrazvočne energije iz kožnega oddajnika na sprejemnik v področju endokarda. Učvrstitev na endokard omogoča posebej prirejeni mehanizem v obliki treh samosprožilnih sider iz

nitinola, ki se nahajajo na vrhu naprave. Sicer sestavljajo celoten sistem že omenjena endokardialna enota, ki spremeni ultrazvočno energijo v električno energijo za spodbujanje levega prekata, podkožni pulzni generator ter običajni srčni spodbujevalnik. Podkožni pulzni generator sestavljata baterija in oddajnik, ki sta povezana s kablom (Slika 2). Oddajnik oddaja ultrazvočni signal, energija se na ravni endokardialne enote za levi prekat pretvori v električno energijo, ki potem spodbuja srčno mišico. Sistem tudi zaznava spodbujanje iz desnega prekata, ki izhaja sicer iz vsajenega običajnega spodbujevalnika (PM, iz angl. *pacemaker*), kardioverter-defibrilatorja (ICD, iz ang. *implantable cardioverter-defibrilator*) ali resinhronizacijskega sistema (CRT-P ali CRT-D, iz angl. *cardiac resynchronisation therapy*). Naprava je programirana tako, da z zamikom 3 ms od spodbujanja desnega prekata odda še impulz za levi prekat.[3, 4]

Biološki spodbujevalniki

Kljub nespornemu dejstvu, da današnji spodbujevalniki rešujejo življenja, ostajajo telesu tuji in neprilagojeni. Potrebujejo redno vzdrževanje, obdobne zamenjave, lahko le približno posnemajo naravno uravnavanje delovanja srca. Obstajajo obetavna poročila kot tudi omejitve glede uporabe matičnih celic v smislu pretvorbe in reprogramiranja za potrebe bioloških spodbujevalnikov, ki bi morda v prihodnosti lahko nadomestili elektronske naprave. Ireverzibilna okvara prevodnega sistema s posledičnimi simptomi, kot so omotičnost, nezmožnost prilagajanja telesnim naporom in končno smrt, je razmeroma pogosta. Elektronski spodbujevalniki sicer omogočajo učinkovito zdravljenje, potrebni pa so tudi drugi, alternativni pristopi v primerih, ko naprave niso zaželene ali jih ni mogoče uporabiti. Biološki spodbujevalnik tvorijo električno aktivne matične celice, ki se funkcijsko integrirajo s srcem. Ena izmed možnosti bi bila uporaba spodbujevalniških celic v sinoatrialnem vozlu oziroma usmeritev matičnih celic, da to postanejo. Takšne celice bi nato presadili v bolno srce in vzpostavili potrebne funkcije. Druga možnost je transformacija celic, ki so tudi že sicer v srcu, npr. fibroblastov, v spodbujevalniške celice.[5]

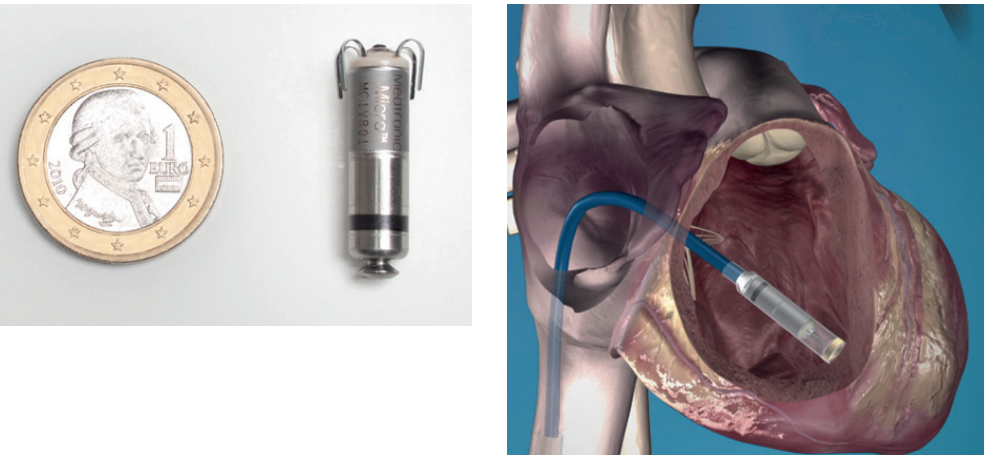

Slika 1. Brezelektrodni srčni spodbujevalnik

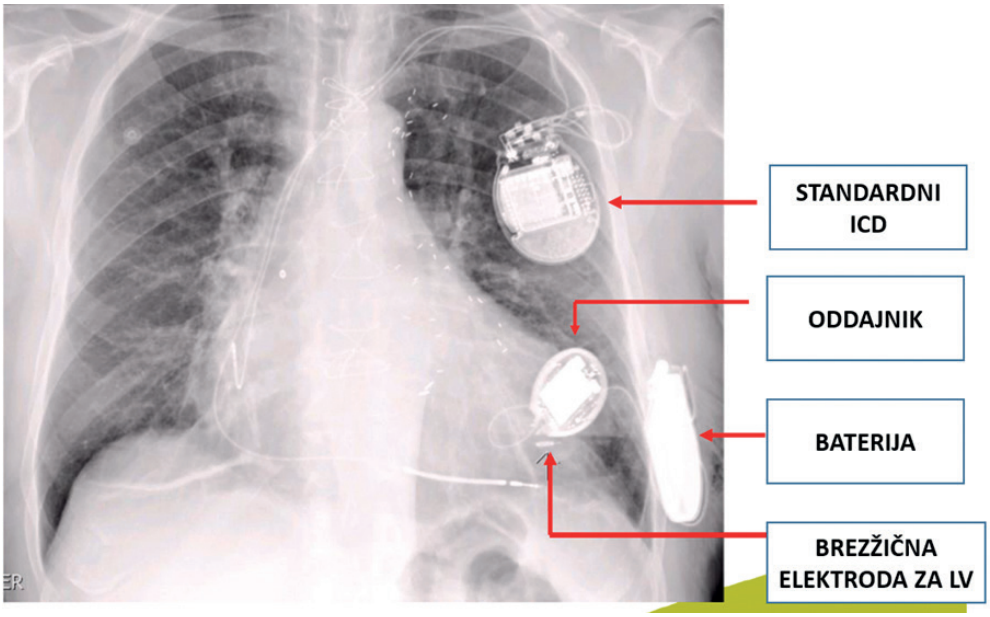

Slika 2. Brezelektrodno spodbujanje levega prekata s pomočjo ultrazvoka

ICD – vsadni kardioverter-defibrilator (iz angl. *implantable cardioverter-defibrilator)*, LV – levi prekat (iz angl. *left ventricle*)

LITERATURA

[1] Reddy VY, Knops RE, Sperzel J, Miller BA, Petru J, Simon J, et al. Permanent leadless cardiac pacing: results of the LEADLESS trial. Circulation 2014; 129: 1466–71.

[2] Sperzel J, Khairkhahan A, Ligon D, Hubbard CA, St Goar F, Lee R, et al. Feasibility, efficacy and safety of percutaneous retrieval of a leadless cardiac pacemaker in an in vivo bovine model. Europace 2013; 15 (Suppl 2): 859.

[3] Auricchio A, Delnoy PP, Butter C, Brachmann J, van Erven L, Spitzer S, et al. Feasibility, safety, and short-term outcome of leadless ultrasound-based endocardial left ventricular resynchronization in heart failure patients: results of the Wireless Stimulation Endocardially for CRT (WiSE-CRT) study. Europace 2014; 16: 681–8.

[4] DeFariaYeh D, Lonergan KL, Fu D, Yeh RW, Echt DS, Foster E. Clinical factors and echocardiographic techniques related to the presence, size, and location of acoustic windows for leadless cardiac pacing. Europace 2011; 13: 1760–5.

[5] Ripplinger CM, Bers DM. Human biological pacemakers: intrinsic variability and stability. Circulation 2012; 125: 856–8.

KARDIOVERTER-DEFIBRILATORJI

Dr. David Žižek, dr. med.
Klinični oddelek za kardiologijo, Univerzitetni klinični center Ljubljana

UVOD

Osnovni namen vsadnega kardioverter-defibrilatorja (ICD, iz angl. *implantable cardioverter-defibrilator*) je ustrezna zaznava in prekinitev malignih prekatnih motenj ritma. Vsaditev ICD je indicirana pri bolnikih z dokumentirano maligno motnjo ritma, tj. s prekatno tahikardijo (VT, iz angl. *ventricular tachycardia*) ali prekatno fibrilacijo (VF, iz angl. *ventricular fibrilation*) oz. po srčnem zastoju v sklopu sekundarne preventive nenadne srčne smrti. Pri bolnikih z napredovalim srčnim popuščanjem ali kardiomiopatijami, ki so povezane z malignimi motnjami ritma, je vstavitev ICD indicirana kot primarna preventiva.[1]

DELOVANJE IN NASTAVITVE KARDIOVERTER-DEFIBRILATORJEV

Delovanje ICD ocenjujemo s telemetričnim odčitanjem znotrajsrčnega elektrograma (EGM, iz angl. *intracardiac electrogram*). Pri zaznavi motenj ritma so zaradi ustreznega odziva ICD nastavitve razdeljene v več frekvenčnih območij (počasna VT, hitra VT in VF). Pri prepoznavi tahiaritmij se ICD naprave opirajo na različne algoritme – t.im. diskriminatorje, ki prepoznavajo: hitrost nastanka (angl. *onset*), stabilnost (angl. *stability*) in spremembo morfologije tahiaritmije (angl. *morphology*). V primeru zaznave VT omogoča ICD dve terapevtski možnosti: protitahikardno spodbujanje (ATP, iz angl. *anti-tachycardia pacing*) ter visoko-napetostni šok (od 20 do 35 J); v primeru zaznave VF pa omogoča ICD le šok z najvišjo napetostjo (35 J).[2]

Čeprav zdravljenje z ICD pomembno vpliva na preživetje bolnikov z napredovalim srčnim popuščanjem, lahko ponavljajoče VT/VF in posledične sprožitve ICD negativno vplivajo na obolevnost in kakovost življenja. V literaturi navajajo 10–24 % neustreznih šokov (najpogosteje posledica nadprekatnih tahikardij) oz. nepotrebnih šokov (prekinitev asimptomatične oz. hemodinamično nepomembne neobstojne VT s šokom), ki lahko vplivajo na zmanjšanje kakovosti življenja.[3] Velik premik k ustreznejšim nastavitvam ICD je napravila nedavna raziskava MADIT-RIT, ki je pokazala, da dvig praga frekvence sprožitve ICD (vsaj 200/min) in podaljšanje opazovalnega časovnega zamika (angl. *monitor delay*) na 12–60 s glede na standardne nastavitve, pomembno zmanjša umrljivost in število neustreznih šokov.[4] V zadnjem času priporočajo predvsem nastavitve morfoloških diskriminacijskih algoritmov ICD, ki pomembno zmanjšajo pojavnost neustreznih in nepotrebnih šokov. Pri dolgotrajnem zdravljenju z ICD je v izogib šokom potrebna predvsem optimizacija zdravljenja z ATP, ki uspešno prekinja počasne in hitre VT tako v sklopu primarne kot sekundarne preventive. Pri akutni obravnavi bolnika z več proženji ICD nastavitve prilagodimo predvsem tako, da zmanjšamo število šokov in prekinitev motenj ritma z ATP, občasno pa tudi z začasno prekinitvijo zdravljenja z ICD. Ob sočasni uporabi

antiaritmikov, ki lahko upočasnijo frekvenco VT, pa je za ustrezno zaznavo pomembna tudi prilagoditev frekvenčnih območij zdravljenja z ICD (nižja frekvenčna območja). Številne raziskave so pokazale, da testiranja šokov ob vsaditvi ICD niso več potrebne.[3]

Vrste kardioverter-defibrilatorjev

Osnovne naprave ICD so enokomorne (ICD VR) z eno visokonapetostno elektrodo, ki je vstavljena v desni prekat. Ob sočasnih bradikardnih motnjah ritma (bolezen sinusnega vozla, AV bloki prevajanja) se odločimo za dvokomorni ICD (ICD DR) z dodatno nizkonapetostno elektrodo za spodbujanje v desnem preddvoru. Pogosto je kadioverter-defibrilator pridružen resinhronizacijskemu spodbujevalniku (CRT-D), pri katerem z dodatno epikardialno nizkonapetostno elektrodo nad levim prekatom zdravimo napredovalo srčno popuščanje pri bolnikih s širokimi kompleksi QRS.[2]

V zadnjem času predstavljajo alternativo klasičnim transvenskim ICD podkožni ICD (S-ICD), pri katerih sta generator in elektroda v celoti vsajena v podkožju nad prsnico (Slika 1). S podkožno vsaditvijo naprave se teoretično izognemo anatomskim zapletom, ki jih lahko prinaša klasični transvenski ICD: venski zapori oz. zožitvi, znotrajžilnim okužbam, predrtju srčne mišice, motnjam v delovanju trikuspidalne zaklopke ter tveganjem pri odstranitvah endokardialnih elektrod. S-ICD pri zaznavi maligne motnje ritma omogoča le visokonapetostni šok (80 J), ne pa tudi ATP in spodbujanja v primeru bradikardnih motenj ritma. Varnost in učinkovitost S-ICD je bila potrjena v analizi, ki je vključevala več kot 880 bolnikov.[5] Trenutno v smernicah S-ICD predstavlja predvsem alternativo pri bolnikih s težavno transvensko vstavitvijo ICD (kronična zapora ven, umetna trikuspidalna zaklopka, prirojene srčne napake itd.), pri bolnikih po odstranitvi ICD zaradi okužbe in pri otrocih. V osnovi je S-ICD kontraindiciran le pri bolnikih s potrebo po spodbujanju zaradi bradikardije.[1]

ZAKLJUČEK

Zdravljenje z ICD pomembno vpliva na preživetje bolnikov z napredovalim srčnim popuščanjem zaradi okrnjene sistolične funkcije levega prekata. Ob tem se je potrebno zavedati, da gre za invazivno oz. agresivno zdravljenje, pri katerem sta zelo pomembni ustrezna indikacija in nastavitev, saj lahko ponavljajoče nepotrebne oz. neustrezne sprožitve ICD pomembno vplivajo na obolevnost in kakovost življenja bolnikov. Novejši podkožni S-ICD so obetavna alternativa pri specifični skupini bolnikov.

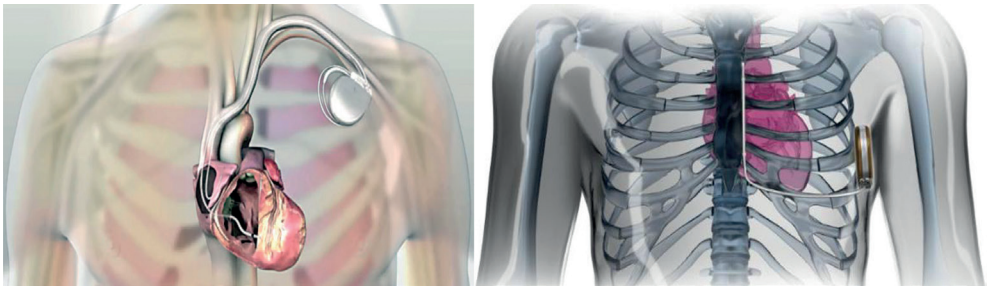

Slika 1. Primerjava klasičnega transvenskega kardioverter-defibrilatorja levo in podkožnega kardioverter-defibrilatorja desno.

LITERATURA

[1] Ponikowski P, Voors AA, Anker SD, Bueno H, Cleland JG, Coats AJ, et al. 2016 ESC Guidelines for the diagnosis and treatment of acute and chronic heart failure. Eur Heart J 2016; 37: 2129–200.

[2] Bigger JT. Expanding indications for implantable cardiac defibrillators. N Engl J Med 2002; 346: 931–32.

[3] Braunschweig F, Boriani G, Bauer A, Hatala R, Hermann Lingen C, Kautzner J, et al. Management of patients receiving implantable cardiac defibrillator shocks: recommendations for acute and long-term patient management. Europace 2010;12:1673–90.

[4] Moss AJ, Schuger C, Beck CA, Brown MW, Cannom DS, Daubert JP, et al. Reduction in inappropriate therapy and mortality through ICD programming. N Engl J Med 2012; 367: 2275–83.

[5] Burke MC, Gold MR, Knight BP, Barr CS, Theuns DA, Boersma LV, et al. Safety and Efficacy of the Totally Subcutaneous Implantable Defibrillator: 2-Year Results From a Pooled Analysis of the IDE Study and EFFORTLESS Registry. J Am Coll Cardiol 2015; 65: 1605–15.

ZAPLETI PO VSADITVI SRČNIH SPODBUJEVALNIKOV IN VSADNIH DEFIBRILATORJEV

Doc. dr. Juš Kšela, dr.med.
Klinični oddelek za kirurgijo srca in ožilja, Univerzitetni klinični center Ljubljana

UVOD

Vsaditev srčnih spodbujevalnikov (PM, iz angl. *pacemaker*) in vsadnih kardioverter-defibrilatorjev (ICD, iz angl. *implantable cardioverter-defibrilator*) sodi med najenostavnejše in najvarnejše kardiokirurške posege, saj pričakovana stopnja življenjsko ogrožajočih zapletov, ki se lahko pojavijo med kirurškim posegom ali v krajšem oziroma daljšem obdobju po vsaditvi, praviloma ne presega 1-2 %.[1, 2] Kljub temu pa se celokupna pojavnost enostavnejših in resnejših zapletov po vsaditvi električnih sistemov giblje okoli 10 %, odvisno predvsem od definicije zapleta in sistematičnosti pri spremljanju bolnikov v pooperativnem obdobju.[1-3]

Zaplete po vsaditvi električnih sistemov lahko delimo po:

1. <u>času nastanka zapleta</u> na:
   - akutne (takojšnje),
   - subakutne (nekaj dni po vsaditvi) in
   - kronične (nekaj tednov/mesecev/let po vsaditvi).
2. <u>mestu zapleta</u> na:
   - zaplete žepa PM/ICD in
   - zaplete elektrod (zaplete v venskem sistemu in v srčnih votlinah),
3. <u>etiologiji</u> na:
   - zaplete, pogojene z bolnikovimi lastnostmi,
   - zaplete, pogojene z operaterjem in
   - zaplete, pogojene z električnim sistemom.

Zapleti so povzeti v Tabeli.[1-3]

Pravočasna prepoznava zapletov ter hitro in učinkovito zdravljenje predvsem življenjsko ogrožajočih zapletov je ključnega pomena za uspešno reševanje bolnikov z vsajenimi električnimi sistemi.[1-3]

ZAPLETI ŽEPA PM/ICD

Hematom ležišča PM/ICD

Hematom v ležišču generatorja je eden najpogostejših zgodnjih zapletov po vstavitvi in se pojavlja predvsem pri bolnikih, ki so pred operacijo ali hitro po njej na antikoagulacijski in protitrombocitni zaščiti ali pri bolnikih, pri katerih je prišlo do premika generatorja.[1, 2] Če so hematomi manjši, jih lahko zdravimo konzervativno, če pa so večji in povzročajo na-

petost kože, je indicirana kirurška revizija in izpraznitev hematoma ter dobra hemostaza v žepu. Pri bolnikih, ki prejemajo antikoagulacijsko zaščito, svetujemo odlog zdravljenja v prvem tednu po operaciji in prehodno prevedbo na nizkomolekularni heparin v tem obdobju. Smiselna je dobra kompresija žepa z zunanje strani in dosledno mirovanje z roko na operirani strani. Punkcijam hematomov se zaradi možnosti vnosa okužbe v žep generatorja izogibamo.[1, 2]

Okužba ležišča PM/ICD

Kljub izboljšavam kirurških tehnik skozi zadnja desetletja in predoperativni antibiotični zaščiti bolnika, ostaja vnetje električnega sistema eden najbolj resnih zapletov po vsaditvi PM/ICD. Vnetja, ki se pojavljajo zgodaj po vsaditvi, najpogosteje povzroča S. aureus, pozna vnetja pa S. epidermidis.[1-3] Kadar je vnetje omejeno na kožo in podkožje brez kolekcije gnoja v žepu generatorja, govorimo o površinski okužbi, kadar pa je prisoten gnoj v žepu, govorimo o globoki okužbi. Medtem ko je površinske okužbe možno v zgodnjem obdobju zdraviti konzervativno, z antibiotiki, pa je pri globokih okužbah vedno potrebna kirurška odstranitev celotnega električnega sistema (generatorja s pripadajočimi elektrodami) in intravensko antibiotično zdravljenje.[3] Ob sodelovanju Kliničnega oddelka za kirurgijo srca in ožilja in Infekcijske klinike Univerzitetnega kliničnega centra Ljubljana so infektologi na podlagi slovenskih smernic pripravili diagram ukrepanja v primeru okužbe električnega sistema, ki podrobno opredeljuje klinično pot bolnikov s takšnim zapletom (Slika 1).

Razjeda kože nad generatorjem zaradi pritiska

Razjeda kože nad pulznim generatorjem zaradi pritiska je najpogostejši pozni zaplet po vsaditvi in se pojavlja pri nekaj manj kot 1 % bolnikov.[1, 2] Dejavniki, ki pogojujejo pojav razjed zaradi pritiska, so: izrazito nizka telesna teža, majhna količina podkožnega tkiva, starost, menjava pulznega generatorja, ki ima drugačno geometrijo kot predhodni generator, majhen žep in predhodni premik generatorja. Če je koža nad baterijo zgolj stanjšana, ne pa povsem prekinjena, je možno tak sistem poglobiti; če pa je pri bolniku prišlo do prave razjede in izbočenja (predrtja kože z delom generatorja), pa se tak sistem vrednoti za kontaminiran in ga je potrebno povsem odstraniti (pulzni generator s pripadajočimi elektrodami) in zamenjati z novim na nasprotni strani.

Premik pulznega generatorja

Kadar pulzni generator v žepu ni pritrjen na pektoralno mišico ali na torakalno steno (pri vsaditvah pod pektoralno mišico) ali kadar držalni šivi popustijo, se lahko generator premakne v sloju tkiva, kjer je vsajen – najpogosteje lateralno proti pazduhi ali v kavdalni smeri. Do premika generatorjev prihaja povečini pri starejših bolnikih s slabo kakovostjo tkiv, pri bolnikih s prekomerno telesno težo in obilnim podkožnim maščevjem, pri izrazito aktivnih bolnikih, ki z roko na strani, kjer imajo pulzni generator, izvajajo skrajne gibe, še preden se je v žepu generatorja pojavila čvrsta brazgotina, in pri bolnikih, pri katerih se iz kateregakoli razloga ne odločamo za učvrstitev generatorja v žepu.[1, 2]

Twiddlerjev sindrom

Twiddlerjev sindrom označuje dislokacijo elektrod zaradi zasuka pulznega generatorja okoli svoje osi v žepu generatorja. Sindrom je redek, s pojavnostjo okoli 0,05 % in se naj-

pogosteje pojavlja pri ženskah s povečano telesno maso z veliko podkožnega maščevja, ki nudi slabšo oporo generatorju.[1, 2] Ostali dejavniki, ki pripomorejo k pojavu sindroma, so: duševna manjrazvitost, ženski spol in vsaditev majhnega generatorja v velik žep. Najpogosteje je potrebno zaplet rešiti kirurško – z repozicijo elektrod in dodatno učvrstitvijo generatorja v žepu. Bolnikom priporočamo strogo mirovanje z roko na vsadni strani.

Disfunkcija pulznega generatorja

Tehnična disfunkcionalnost pulznega generatorja je sicer izjemo redek, a možen zaplet. Ko izključimo vse ostale vzroke za neprimerno delovanje električnega sistema, je indicirana zamenjava pulznega generatorja.[1]

ZAPLETI ELEKTROD

Predrtje venskega sistema ali srčnih votlin

Predrtje (perforacija) velikih ven ali srčnih votlin je sicer redek zaplet s pojavnostjo manj kot 1 %, a predstavlja enega najresnejših zapletov pri vsaditvi električnih sistemov. Kadar do predrtja pride med kirurškim posegom ali znotraj 24 ur po posegu, govorimo o akutnem predrtju, kadar pride do predrtja v prvih dneh in tednih (do enega meseca) po vsaditvi, govorimo o subakutnem predrtju in kasneje o poznem predrtju. Medtem ko akutno predrtje pogosto poteka z bolj ali manj dramatično klinično sliko (izguba spodbujanja, akutna bolečina, hematoperikard, nastajajoča ali razvita tamponada srca), pa subakutna in pozna predrtja potekajo z bistveno manj težavami (počasi nastajajoča bolečina, izjemno redko hematoperikard, tamponada se praktično ne razvije). Dejavniki, ki vplivajo na pojavnost predrtij, so: aktivna fiksacija elektrod, elektrode ICD, starejši bolniki, stanjšana stena desnega prekata, bolezni srčne mišice (kot na primer nekompakcijska kardiomiopatija). V primerih akutnih predrtij je defekt v steni žile ali srca potrebno kirurško oskrbeti, pri poznih predrtjih pa je možno elektrodo pustiti *'in-situ'* ali pa jo izvleči brez prešitja predrtega predela in kirurško posredovati zgolj v primeru nadaljnje krvavitve.[1, 2]

Dislokacija konice elektrode oziroma premik elektrod

Dislokacije in premiki elektrod so skozi celotno zgodovino vsaditev električnih sistemov najpogostejši zaplet po vsaditvi. Incidenca dislokacij/premikov preddvornih elektrod znaša okoli 2–3 % in je nekoliko večja kot incidenca dislokacij/premikov prekatnih elektrod, ki znaša okoli 1 %. Z razvojem sistemov za aktivno učvrstitev in izboljšavami pasivne učvrstitve se pojavnost tega zapleta sicer manjša, se pa prav zaradi teh tehničnih rešitev povečuje pojavnost predrtja srčnih votlin. Medtem ko pri večjih dislokacijah/premikih elektrod spremembo položaja opazimo že na rentgenskem posnetku, pa mikrodislokacij na rentgenogramu pogosto ne moremo opaziti. Takrat opazimo samo spremembo kazalnikov na elektrodi – višanje praga vzdražnosti, slabše zaznavanje ter sprememba upornosti na elektrodi.[2]

Okužba elektrod

Kadar je okužba prisotna tudi na elektrodah električnega sistema, je indicirana odstranitev celotnega sistema in sistemsko zdravljenje z intravenskimi antibiotiki.[3-5] Stopenjsko ukrepanje v primeru takšnega zapleta prikazuje Slika 1.

Venska tromboza

Do tromboze venskega sistema prihaja pri 30–50 % bolnikov v zgodnjem ali poznem obdobju po vsaditvi, vendar pri veliki večini bolnikov ne povzroči simptomov, ker se pri njih razvije močno obvodno vensko vejevje. Resni zapleti v smislu sindroma zgornje votle vene se pojavijo pri manj kot 1 % bolnikov.[1, 2] Znanih je več dejavnikov, ki vplivajo na pojavnost tromboze venskega sistema: prisotnost številnih elektrod, nadomestno hormonsko zdravljenje, osebna anamneza venske tromboze, prisotnost začasnega transvenskega PM pred vsaditvijo stalnega sistema in uporaba defibrilatorskih elektrod z dvema navitjema (tako imenovana *'dual-coil'* elektroda).

Zunajsrčno spodbujanje

Zunajsrčno spodbujanje zajema električno draženje diafragme, pektoralne mišice ali interkostalnih mišic.[1] Diafragmalno spodbujanje je lahko neposredno (draženje leve hemidiafragme) ali pa gre za draženje freničnega živca. Ker se prisotnost zunajsrčnega spodbujanja testira med vsaditvijo električnega sistema, je le-ta posledica dislokacije/premika elektrod, predrtja srčnih votlin, poškodbe izolacije na elektrodah, nepravilne orientacije pulznega generatorja (aktivna stran generatorja je obrnjena proti pektoralni mišici) ali pa spremembe anatomskega položaja srca ob spremembi bolnikovega položaja (vstajanje, ležanje v bočnih položajih) brez premika elektrod znotraj srčnih votlin. Če zapleta ne moremo rešiti s preprogramiranjem pulznega generatorja, je indicirana kirurška repozicija elektrod, ki povzročajo zunajsrčno spodbujanje.[1, 2, 4]

Pnevmotoraks in hematotoraks

Pnevmo- in hematotoraks se pojavljata v 1,5–3 % in sta neposredno povezana s težavnostjo punkcije vene subklavije in operaterjevo izkušenostjo.1 Zapletu se lahko skoraj povsem izognemo, če elektrode uvajamo preko cefalične vene. Bolniki z manjšim pnevmotoraksom (praviloma <10 % plevralnega prostora) so lahko povsem brez simptomov in zaplet ugotovimo naključno ob kontrolnem rentgenskem slikanju. Praviloma pa velja, da 70–80 % bolnikov s pnevmotoraksom potrebuje drenažo plevralnega prostora, predvsem kadar je pnevmotoraks večji (praviloma >10 % plevralnega prostora), kadar je bolnik dispnoičen ali kadar je pnevmotoraksu pridružen tudi hematotoraks. Izjemoma se lahko zgodi, da zrak, ki potuje ob pljučnem hilusu, prebije duplikaturo perikarda ob pljučnem žilju in vstopi v perikardialni prostor, s čimer se ob pnevmotoraksu pojavi še pnevmoperikard.

Disfunkcija elektrod (tehnična težava)

Do tehnične disfunkcionalnosti elektrod lahko pride ob prekinitvi izolacije na elektrodi, ob poškodbi konice elektrode ali ob pretisnjenju elektrode na prehodu med prvim rebrom in ključnico. Ko izključimo vse ostale vzroke za neprimerno delovanje električnega sistema, je indicirana zamenjava elektrode.[1, 2]

ODSTRANITEV ELEKTRIČNIH SISTEMOV

Za odstranitev vsajenega električnega sistema se odločamo vedno, kadar za odstranitev obstajajo jasni razlogi (stopnja dokazov I po smernicah Ameriškega združenja za srce)[4, 5]:

- okužba žepa pulznega generatorja,
- okužba elektrod (z jasnimi vegetacijami na elektrodah ali brez jasnih vegetacij ob bakteriemijah),
- endokarditis na zaklopkah desnega srca (z jasno vpletenostjo vsajenega sistema ali brez nje),
- nezmožnost vsaditve novih elektrod ob večjem številu zaostalih nedelujočih elektrod (tromboza, brazgotinjenje, motnje delovanja trikuspidalne zaklopke),
- bolečine, ki jih povzročajo zaostale elektrode,
- simptomatična tromboza venskega sistema,
- asimptomatična tromboza venskega sistema, ki onemogoča postavitve novih elektrod, nadgradnjo sistema ali drugih posegov na tem delu venskega sistema,
- motnje delovanja električnega sistema ali pojav malignih motenj srčnega ritma zaradi zaostalih elektrod,
- nekompatibilnost vsajenega sistema z zdravljenjem različnih obolenj (kot so na primer maligne bolezni).

Trenutno je pri nas najpogostejši razlog za odstranjevanje električnih sistemov okužba – bodisi ležišča generatorja bodisi elektrod, ki ležijo v srčnih votlinah. V primeru okužbe vsajenega sistema smo vselej zelo agresivni – sprva odstranimo celotni sistem, nato pa po daljšem ciljanem antibiotičnem zdravljenju vsadimo nov sistem na nasprotno stran šele po prejemu negativnih hemokultur. Kadar so bolniki odvisni od PM, moramo pred odstranitvijo okuženega sistema nastaviti začasni epikardialni ali endokardialni električni sistem.

Pri odstranjevanju elektrod, kjer smernice niso tako jasne, smo bolj konzervativni – za »preventivno« odstranjevanje elektrod se namreč odločamo izjemno redko, najpogosteje pri najstnikih, mladostnikih ali mladih odraslih, ki bodo v svojem življenju zelo verjetno potrebovali še vrsto zamenjav elektrod, ali pa pri konstitucijsko manjših bolnikih, pri katerih je v primeru vsaditve novih elektrod že vnaprej pričakovati trikuspidalno regurgitacijo ali stenozo venskega sistema.[4, 5]

Medtem ko odstranjevanje pulznega generatorja iz podkožja ali žepa pod pektoralno mišico običajno ne predstavlja večjega kirurškega problema, pa je lahko odstranjevanje elektrod, ki so postavljene v desnih srčnih votlinah, bistveno bolj zahtevno. Najpomembnejši dejavnik, ki določa težavnost postopka odstranitve vsajenega sistema, je čas, ki je pretekel od vsaditve do odstranitve. Odstranitev elektrod, ki so vsajene manj kot 12 mesecev, je običajno enostavna, saj takšne elektrode praviloma odstranimo že z manjšim vlekom za konec elektrode, ki jo lahko predhodno dodatno stabiliziramo še s posebno zaklepno žico. Pri elektrodah, ki so vsajene več kot 12 mesecev in so včasih v telesu že več let ali desetletij, pa odstranitev predstavlja večji kirurški izziv in lahko potencialno pripelje tudi do izjemno resnih in življenjsko ogrožajočih zapletov.[4] Fibrozno tkivo in kalcinacije, ki se v letih po vsaditvi razvijejo na vstopnem mestu elektrode v telo, na prehodu med ključnico in prvim rebrom, v poteku velikih ven, na meji med zgornjo votlo veno in desnim preddvorom in na stiku vrha elektrode in srčne mišice, onemogočajo, da bi elektrodo odstranili z enostavnim vlekom in za popolno odstranitev terjajo uporabo posebnih transvenskih naprav

za odstranjevanje ali pa klasično sternotomijo in operacijo na odprtem srcu ob uporabi izventelesnega krvnega obtoka. Dandanes se elektrode praviloma odstranjuje z manj agresivnim transvenskim pristopom, medtem ko je klasična operacija na odprtem srcu rezervirana samo za tiste posameznike, pri katerih manj invazivni posegi niso bili uspešni, ali bolnike, pri katerih je med transvenskim odstranjevanjem prišlo do resnih kirurških zapletov. Trenutno se v klinični praksi uporabljata dva načina transvenske odstranitve elektrod – laserski sistem za ekstrakcijo, ki s pomočjo laserskih žarkov prekinja fibrozno tkivo in kalcinacije ob elektrodi, ter mehanični sistem, ki fibrozno tkivo in kalcinacije prekinja s pomočjo cirkularnih rezil, ki jih s pritiskom na ročico aktivira kirurg, ki opravlja odstranitev (Slika 2 in 3).[4, 5] Po do sedaj opravljenih raziskavah velja, da imata v izkušenih rokah obe metodi primerljivo uspešnost odstranjevanja elektrod, pri čemer pa je laserska tehnologija povezana z nekoliko več negativnimi stranskimi učinki in je neprimerno dražja. Obe metodi imata manj kot 1 % umrljivost in manj kot 2 % pojavnost drugih zapletov.[4, 5]

Operacijo odstranitve električnih sistemov opravimo vedno v splošni anesteziji, z invazivnim monitoriranjem bolnika, ob neprekinjeni transesofagealni ehokardiografiji in diaskopiji ter z aparaturo za izventelesni krvni obtok v operacijski dvorani. Najpogostejši zapleti, ki se lahko pojavijo ob transvenskem odstranjevanju elektrod, so poškodbe velikih ven, predrtje srčnih votlin, krvavitve v prsni koš ali mediastinum ali nepopolna odstranitev elektrod, ki bi jih bilo zaradi okužbe potrebno odstraniti v celoti. Vse omenjene zaplete rešujemo s klasičnim pristopom do srca in velikih žil – z mediano sternotomijo in operacijo na srcu ali velikih žilah.

Tabela 1. Zapleti po vsaditvi srčnih spodbujevalnikov in vsadnih kardioverter-defibrilatorjev.

Zapleti žepa PM/ICD	**Zapleti elektrod**
Hematom/krvavitev	Predrtje žil/srčnih votlin
Okužba	Dislokacija konice/premik elektrod
Razjeda kože nad generatorjem zaradi pritiska/alergije	Okužba/endokarditis
Premik pulznega generatorja	Venska tromboza
Twiddlerjev sindrom	Izvensrčno spodbujanje
Disfunkcija pulznega generatorja (tehnična težava)	Pnevmotoraks/hematotoraks Disfunkcija elektrod (tehnična težava)

PM – srčni spodbujevanik (iz angl. *pacemaker*), ICD – vsadni kardioverter-defibrilator (iz angl. *implantable cardioverter-defibrilator*).

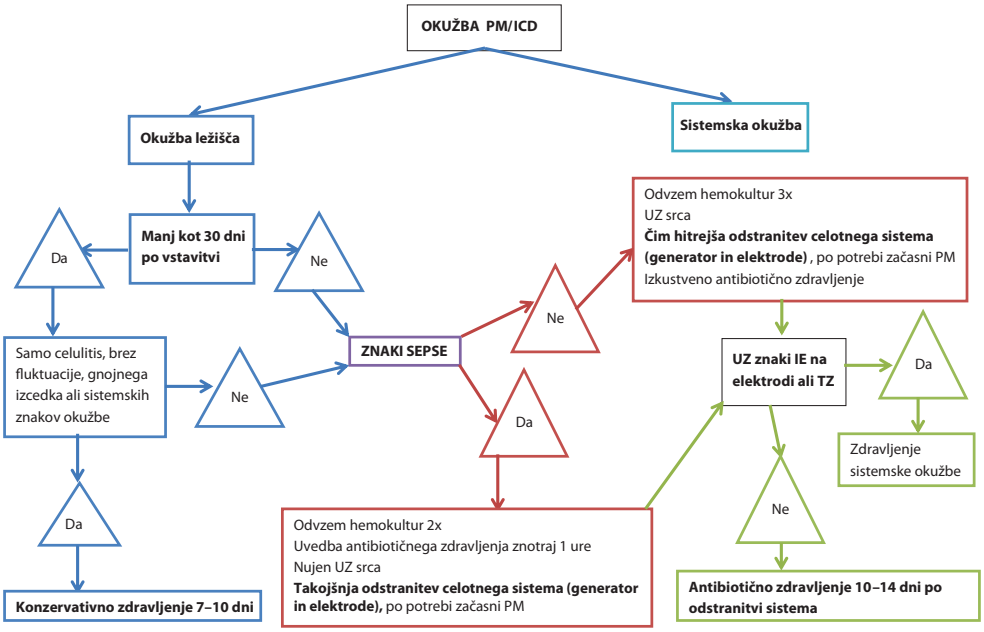

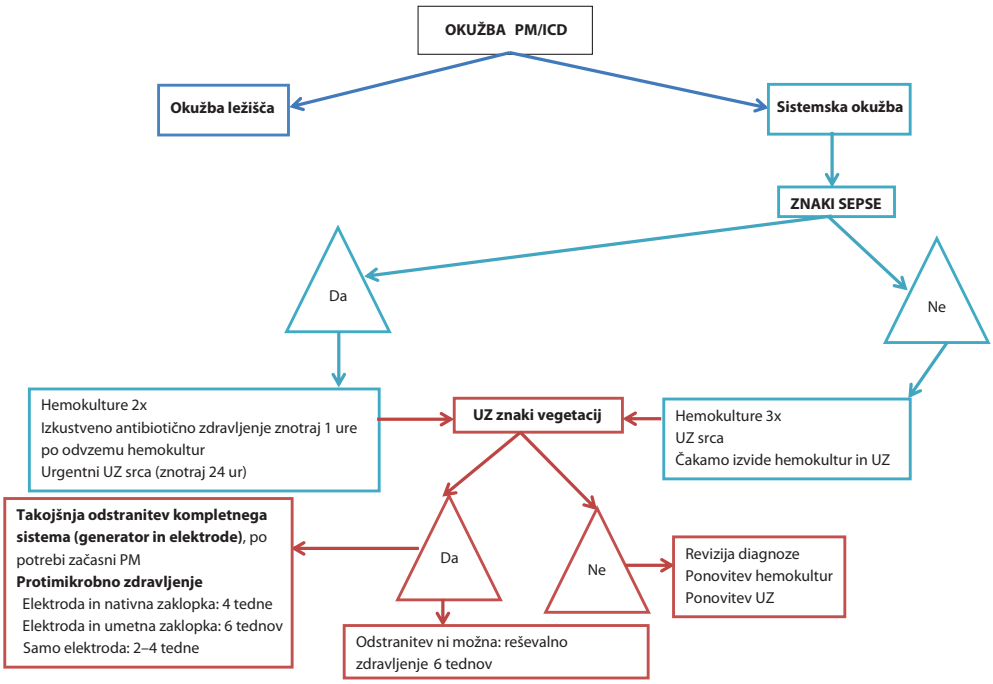

Slika 1. Ukrepanje v primeru okužbe vsajenega električnega sistema (pripravila doc. dr. Mateja Logar, dr. med., Infekcijska klinika Univerzitetnega kliničnega centra Ljubljana)

UZ – ultrazvočna preiskava, IE – infekcijski endokarditis, TZ – trikuspidalna zaklopka, PM – srčni spodbujevalnik (iz angl. *pacemaker*)

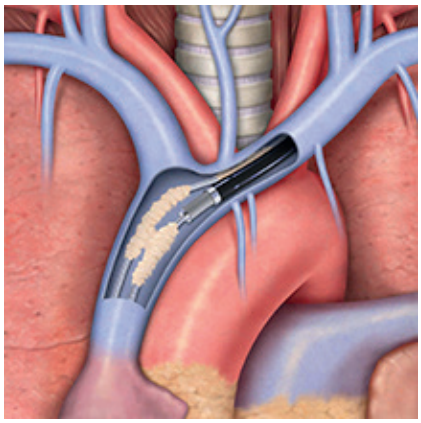

Slika 2. Transvensko odstranjevanje elektrod sistemov za spodbujanje srca.



Slika 3. Naprava za transvensko odstranjevanje elektrod (Evolution® RL, Cook Medical, ZDA), ki s sistemom cirkularnih rezil mehanično prekinja vezivo in kalcinacije ob elektrodah vsajenega električnega sistema.

LITERATURA

[1] Gul EE, Kayrak M. Common pacemaker problems: lead and pocket complications. In: Mithilesh RD, ed. Modern pacemakers – present and future. Sanghai: InTech; 2011 p. 299–318.

[2] Burney K, Burchard F, Papouchado M, Wilde P. Cardiac pacing systems and implantable cardiac defibrilators (ICDs): a radiological perspective of equipment, anatomy and complications. Clin Radiol 2004; 59:699–708.

[3] Tarakji KG, Wilkoff BL. Management of cardiac implantable electronic device infections: the challenges of understanding the scope of the problem and its associated mortality. Expert Rev Cardiovasc Ther 2013; 11:607–16.

[4] Wilkoff BL, Love CJ, Byrd CL, Bongiorni MG, Carrillo RG, Crossley GH 3rd, et al. Transvenous lead extraction: Heart Rhythm Society expert consensus on facilities, training, indications and patient management. Heart Rhythm 2009; 6(7): 1085–104.

[5] Faroogi FM, Talsania S, Hamid S, Rinaldi CA. Extraction of cardiac rhythm devices: indications,techniques and outcomes for the removal of pacemaker and defibrillator leads. Int J Clin Pract 2010; 64: 1140–7.

COR-KNOT®

Titanium Suture Fastening Technology

Celebrating our 10th year of clinical use and over 3 million fasteners sold worldwide, *COR-KNOT®* is suture fastening technology you can trust.

STRONG. SECURE. RELIABLE.

SOLUTIONS®

WHERE PEAK PERFORMANCE MEETS SMOOTH HANDLING

TRIFECTA™
VALVE WITH GLIDE™ TECHNOLOGY

Learn more at SJM.com

ST. JUDE MEDICAL™

Rx Only
Brief Summary: Prior to using these devices, please review the Instructions for Use for a complete listing of indications, contraindications, warnings, precautions, potential adverse events and directions for use.

Unless otherwise noted, ™ indicates that the name is a trademark of, or licensed to, St. Jude Medical or one of its subsidiaries. ST. JUDE MEDICAL and the nine-squares symbol are trademarks and service marks of St. Jude Medical, Inc. and its related companies. © 2016 St. Jude Medical, Inc. All Rights Reserved.

SJM-ESTS-1215-0019b | This document is for global use.

mark medical™
empowering healthcare.

INSPIRIS
RESILIA Aortic Valve

An ideal foundation
for your patient's future

The first product offering in a new class of
resilient heart valves enabled by RESILIA tissue

Edwards

www.mark-medical.com

Edwards

Edwards SAPIEN 3 Transcatheter Heart Valve

DESIGNING THE FUTURE OF TAVI

The SAPIEN 3 valve was designed to meet the most critical needs in TAVI, with an outer skirt to minimize paravalvular leak and an ultra-low delivery profile that reduces vascular and bleeding complications. Together, we're designing the future of TAVI.

›LEARN MORE AT SAPIEN3.COM

For professional use. See instructions for use for full prescribing information, including indications, contraindications, warnings, precautions, and adverse events.

Edwards Lifesciences devices placed on the European market meeting the essential requirements referred to in Article 3 of the Medical Device Directive 93/42/EEC bear the CE marking of conformity.

Material for distribution only in countries with applicable health authority product registrations. Material not intended for distribution in USA or Japan. Indications, contraindications, warnings, and instructions for use can be found in the product labeling supplied with each device.

Edwards, Edwards Lifesciences, the stylized E logo, Edwards SAPIEN, Edwards SAPIEN 3, SAPIEN, and SAPIEN 3 are trademarks of Edwards Lifesciences Corporation. © 2014 Edwards Lifesciences Corporation. All rights reserved. E401108-1371W

Think Care Innovate

BORMIAMED.COM

STATRIAM®

atorvastatin + perindopril arginin + amlodipin

STABILNOST
za življenje

3 prepričljivo dokazane učinkovine v eni tableti v boju proti aterosklerozi za 3 koristi[1]

1. Učinkovitejši nadzor dejavnikov tveganja[2,3]

2. Večji vpliv na izboljšanje prognoze[2,4,5]

1 NAMESTO 3 **44 % boljša** adherenca[5-10]



Hipertonik, ki potrebuje statin*

BREZ DOPLAČILA

SKRAJŠAN POVZETEK GLAVNIH ZNAČILNOSTI ZDRAVILA

Sestava*: Filmsko obložene tablete zdravila Statriam 10 mg/5 mg/5 mg filmsko obložene tablete, Statriam 20 mg/5 mg/5 mg filmsko obložene tablete, Statriam 20 mg/10 mg/5 mg filmsko obložene tablete, Statriam 20 mg/10 mg/10 mg filmsko obložene tablete, Statriam 40 mg/10 mg/10 mg filmsko obložene tablete vsebujejo atorvastatin (ator), arginininijev perindopriat (per) in amlodipin (amlo) v jakostih 10 mg ator/5 mg per/5 mg amlo, 20 mg ator/5 mg per/5 mg amlo, 20 mg ator/10 mg per/5 mg amlo, 20 mg ator/10 mg per/10 mg amlo, 40 mg ator/10 mg per/10 mg amlo. Pomožne snovi: laktoza monohidrat, kalcijev karbonat (E170), hidroksipropilceluloza (E463), natrijev karboksimetilškrob (vrsta A), mikrokristalna celuloza (E460), maltodekstrin, magnezijev stearat (E572), glicerol (E422), hipromeloza (E464), makrogol 6000, titanov dioksid (E171), rumeni železov oksid (E172). **Terapevtske indikacije*:** za zdravljenje esencialne hipertenzije in/ali stabilne koronarne arterijske bolezni, v povezavi s primarno hiperholesterolemijo ali kombinirano (mešano) hiperlipidemijo, kot nadomestna terapija pri odraslih, ki so že urejeni s sočasnim jemanjem atorvastatina, perindoprila in amlodipina z enako kombinacijo jakosti kot v fiksni kombinaciji. **Odmeranje in način uporabe*:** ena tableta enkrat na dan zjutraj pred obrokom. Zdravilo ni primerno za začetno zdravljenje. Če je potrebna sprememba odmerjanja, je treba titracijo izvesti s posameznimi učinkovinami. *Starejši bolniki in bolniki z ledvično okvaro:* pogoste meritve vrednosti kreatinina in kalija. Zdravilo ni primerno pri bolnikih z očistkom kreatinina < 60 ml/min. *Bolniki z jetrno okvaro:* pri uporabi je potrebna previdnost. Zdravilo Statriam je kontraindicirano pri bolnikih z aktivno boleznijo jeter. *Otroci in mladostniki:* uporaba zdravila ni priporočljiva. **Kontraindikacije*:** Preobčutljivost na zdravilne učinkovine, kateri koli drug zaviralec ACE, derivate dihidropiridina, statine ali katero koli pomožno snov, aktivna bolezen jeter ali nepojasnjeno dolgotrajno zvišanje vrednosti serumskih aminotransferaz, ki presega 3-kratno zgornjo mejo normalnih vrednosti (ULN), med nosečnostjo, v obdobju dojenja ter pri ženskah v rodni dobi, ki ne uporabljajo ustrezne kontracepcijske zaščite (glejte poglavje Nosečnost* in Dojenje*), huda hipotenzija, šok (vključno s kardiogenim šokom), zapora v iztočnem delu levega prekata (npr. hipertrofična obstruktivna kardiomiopatija in visoka stopnja zožanja aorte), hemodinamično nestabilno srčno popuščanje po akutnem miokardnem infarktu, angioedem v anamnezi (Quinckejev edem), povezan s predhodnim zdravljenjem z zaviralcem ACE, dedni ali idiopatični angioedem, sočasna uporaba z zdravili, ki vsebujejo aliskiren pri bolnikih s sladkorno boleznijo ali z okvaro ledvic (hitrost glomerulne filtracije < 60 ml/min/1,73 m2) (glejte poglavje Interakcije*). **Posebna opozorila in previdnostni ukrepi*:** Učinki na jetra: laboratorijske preiskave jetrne funkcije je treba redno izvajati. V primeru zvišanih vrednosti jetrnih aminotransferaz je treba bolnika nadzorovati, dokler nenormalnosti ni izginejo(je). Zdravljenje je treba prekiniti, če se pojavi zlatenica ali izrazito zvišanje jetrnih encimov (nad 3 ULN) ter pri bolnikih aktivno jetrno boleznijo. Zdravilo morate uporabljati previdno pri bolnikih z jetrno okvaro in pri tistih, ki uživajo znatne količine alkohola in/ali imajo anamnezo bolezni jeter. Učinki na skeletne mišice: zdravljenje je treba prekiniti, če se pojavijo zvišanje kreatin kinaze (CK) > 10 ULN ali mišični simptomi z zvišanjem CK > 5 ULN ali če obstaja sum na rabdomiolizo. Če se zdravilo Statriam sočasno uporablja z določenimi zdravili, ki lahko povečajo plazemske koncentracije atorvastatina in s tem tveganje za rabdomiolizo, kot so močni inhibitorji CYP3A4 ali transportni proteini (npr. ciklosporin, ketokonazol, ritonavirjem…). Interstisijska bolezen pljuč: zdravljenje je treba prekiniti. Sladkorna bolezen: Pri bolnikih s sladkorno boleznijo morate previdno spremljati urejenost glukoze v krvi v prvem mesecu zdravljenja. Bolniki s sočasnim popuščanjem: Zdravilo je treba uporabljati previdno. Hipotenzija: pri bolnikih z visokim tveganjem za simptomatično hipotenzijo (bolniki s hipovolemijo ali bolniki s hudo, od renina odvisno hipertenzijo), simptomatskim srčnim popuščanjem (s sočasnim ledvičnim popuščanjem ali brez njega), z ishemično boleznijo srca ali možgansko-žilno boleznijo, je treba pozorno spremljati krvni tlak, delovanje ledvic in vrednosti kalija. Prehoden hipotenzivni odziv ni kontraindikacija za nadaljnje odmerjanje, potem ko se krvni tlak po povečanju volumna zviša. Zožitev aorte in mitralne zaklopke: previdnost pri uporabi, glejte Kontraindikacije*. Presaditev ledvic: pri bolnikih z nedavno presaditvijo ledvic ni izkušenj. Ledvična okvara: potrebno je spremljanje kalija in kreatinina; odmerke je treba prilagoditi glede na posameznega bolnika s priporočenimi monokomponentnimi zdravili, če je očistek kreatinina < 60 ml/min. Pri bolnikih z zožitvijo ledvične arterije se lahko pojavijo povečane vrednosti sečnine v krvi in kreatinina v serumu. Če imajo bolniki tudi renovaskularno hipertenzijo, obstaja povečano tveganje za hudo hipotenzijo in ledvično insuficienco. Pri bolnikih z ledvično odpovedjo se amlodipin lahko uporablja v običajnih odmerkih. Bolniki na hemodializi: previdnost pri uporabi. Preobčutljivost in angioedem: ukinitev zdravljenja in ustrezno spremljanje bolnika do popolnega izginotja simptomov. Angioedem lahko ob sočasnem edemu grla povzroči smrten izid. Anafilaktoidne reakcije med aferezo lipoproteinov majhne gostote (LDL): bolniki so v redkih primerih doživeli smrtno nevarne anafilaktoidne reakcije, potrebna je začasna odtegnitev zaviralcev ACE pred vsako aferezo. Anafilaktoidne reakcije med desenzibilizacijo: tovrstne reakcije preprečite z začasno odtegnitvijo zaviralcev ACE, vendar se se pri nehoteni ponovni izpostavljenosti spet pojavile. Nevtropenija/agranulocitoza/trombocitopenija/anemija: izjemno previdni morate biti pri bolnikih s kolagensko žilno boleznijo, z imunosupresivnim zdravljenjem, ali če jemljejo alopurinol ali prokainamid, priporočljivo je redno spremljanje števila levkocitov. Etnična skupina: pri bolnikih Cne-rase je perindopril manj učinkovit in lahko pogosteje pokaže angioedem kot pri bolnikih drugih ras. Kašelj: izgine po prekinitvi zdravljenja. Kirurški posegi/anestezija: zdravljenje morate prekiniti en dan pred operacijo. Hiperkalijemija: pogoste spremljati kalij v serumu pri ledvični insuficienci, podlahtajoči delovanja ledvic, starosti (> 70 let), sladkorni bolezni, dehidraciji, akutni dekompenzaciji srca, metabolni acidozi, sočasnemu jemanju diuretikov, ki zadržujejo kalij in kalijevih soli ali dodatkov kalija. Kombinacija z litijem: ni priporočljiva. Dvojna blokada sistema renin-angiotenzin-aldosteron (RAAS): sočasna uporaba zaviralcev ACE, antagonistov receptorjev angiotenzina II ali aliskirena poveča tveganje za hipotenzijo, hiperkalijemijo in zmanjšano delovanje ledvic (vključno z akutno odpovedjo ledvic). Dvojna blokada sistema RAAS zato ni priporočljiva. Pri bolnikih z diabetično nefropatijo se zaviralcev ACE in antagonistov receptorjev angiotenzina II ne sme uporabljati sočasno. Intoleranca za galaktozo, malabsorpcija glukoze/galaktoze ali laponska oblika zmanjšane aktivnosti laktaze: zdravila se ne sme jemati. **Interakcije*:** Kontraindicirana sočasna uporaba: aliskiren. Sočasna uporaba, ki ni priporočljiva: zaviralci CYP3A4, sočasno zdravljenje z zaviralci ACE in antagonisti receptorjev angiotenzina, estramustin, litij, diuretiki, ki zadržujejo kalij (npr. triamteren, amilorid, eplerenon, spironolakton), kalijeve soli, dantrolen (infuzija), grenivka ali grenivkin sok. Sočasna uporaba, ki zahteva posebno pozornost: induktorji CYP3A4, digoksin, estetimib, fusidna kislina, gemfibrozil/derivati fibrične kisline, zaviralci transportnih beljakovin, varfarin, antidiabetiki (insulini, peroralna hipoglikemična zdravila), baklofen, nesteroidna protivnetna in protireumatična zdravila (NSAID) (vključno z acetilsalicilno kislino ≥ 3 g/dan), kolhicin, holestipol, peroralni kontraceptivi, gliptini (linagliptin, saksagliptin, sitagliptin, vildagliptin), simpatikomimetiki, triciklični antidepresivi/antipsihotiki/anestetiki, zlato, atorvastatin, ciklosporin, antihipertenzivi in vazodilatatorji. **Nosečnost in dojenje*: Uporaba zdravila je med nosečnostjo in dojenjem kontraindicirana. Plodnost*:** Pri nekaterih bolnikih, zdravljenih z zaviralci kalcijevih kanalčkov, so poročali o reverzibilnih biokemijskih spremembah v glavah spermijev. **Vpliv na sposobnost vožnje in upravljanja s stroji*:** sposobnost je lahko zmanjšana, če se pri bolniku pojavi omotica, glavobol, slabotnost, utrujenost ali slabost. Previdnost je priporočljiva predvsem na začetku zdravljenja. **Neželeni učinki*:** pogosti: nazofaringitis, alergijske reakcije, hiperglikemija, somnolenca, omotica, glavobol, disgevzija, parestezija, vrtoglavica, motnje vida, tinitus, palpitacije, hipotenzija (in z njo povezani učinki), zardevanje, faringo-laringealna bolečina, epistaksa, kašelj, dispneja, slabost, bruhanje, bolečina v zgornjem in spodnjem delu trebuha, dispepsija, diareja, zaprtje, flatulenca, izpuščaj, pruritus, otekanje sklepov, otekanje gležnjev, bolečina v okončini, artralgija, mišični spazmi, mialgija, mišični krči, bolečina v hrbtu, astenija, utrujenost, periferni edem, nenormalen test delovanja jeter, zvišanje vrednosti kreatin-kinaze v krvi; občasni: rinitis, eozinofilija, hipoglikemija, hiponatriemija, hiperkaliemija, reverzibilna ob ukinitvi, anoreksija, nespečnost, spremembe razpoloženja, motnje spanja, depresija, nočne more, tremor, sinkopa, hipoestezija, amnezija, zameglen vid, tahikardija, vaskulitis, bronhospazem, suha usta, pankreatitis, spremenjene prebavne navade (vključno z diarejo in zaprtjem), spahovanje, hepatitis, citolitični ali holestatični, urtikarija, purpura, sprememba barve kože, hiperhidroza, eksantem, alopecija, angioedem, pemfigoid, fotosenzitivne reakcije, bolečina v vratu, utrujenost mišic, motnje uriniranja, nokturija, povečana pogostost uriniranja, ledvična okvara, impotenca/erektilna disfunkcija, ginekomastija, bolečina v prsih, bolečina, splošno slabo počutje, pireksija, povišane vrednosti sečnine v krvi, povišane vrednosti kreatinina v krvi, povečana telesna teža, pozitiven izvid belih krvnih celic v urinu, zmanjšana telesna teža, padec; redki: trombocitopenija, zmedenost, periferna nevropatija, holestaza, Stevens-Johnsonov sindrom, toksična epidermalna nekroliza, multiformni eritem, mlopatija, mioziti, rabdomiolza, poškodba kite, ki jo včasih spremlja pretrganje, povišane vrednosti jetrnih encimov, povišane vrednosti bilirubina v krvi; zelo redki: levkopenija/nevtropenija, angranulocitoza ali pancitopenija, hemolitična anemija pri bolnikih s prirojenim pomanjkanjem G-6PDH, znižanje hemoglobina in hematokrita, anafilaksija, hipertonija, poslabšanje sluha, miokardni infarkt, verjetno sekundarno po preveliki hipotenziji pri bolnikih iz rizičnih skupin, angina pektoris, aritmija, modrasnka kap, verjetno sekundarno po preveliki hipotenziji pri bolnikih iz rizičnih skupin, eozinofilna pljučnica, gastritis, hiperplazija dlesni, zlatenica, odpoved jeter, eksfoliativni dermatitis, akutna ledvična odpoved; neznana pogostnost: imunsko posredovana nekrotizirajoča miopatija. **Preveliko odmerjanje*:** podatkov o prevelikem odmerjanju zdravila ni. **Farmakodinamične lastnosti*:** Atorvastatin je selektiven, kompetitiven zaviralec reduktaze HMG CoA. Perindopril je zaviralec encima, ki pretvarja angiotenzin I v angiotenzin II (encim angiotenzinska konvertaza - ACE). Amlodipin je zaviralec dotoka kalcijevih ionov iz skupine dihidropiridinov (počasi deluječi zaviralec kanalov ozioma antagonist kalcijevih ionov) in zavira vtok kalcijevih ionov skozi membrano v srčno in žilno gladko mišičje. **Pakiranje*:** 30 tablet v vsebniku. **Način predpisovanja in izdaje zdravila:** Predpisovanje in izdaja zdravila je le na recept. **Datum zadnje revizije:** 23.07.2015 ***Pred predpisovanjem prosimo preberite celoten povzetek glavnih značilnosti zdravila. Celoten povzetek glavnih značilnosti zdravila in podrobnejše informacije so na voljo pri imetniku dovoljenja za promet:** Servier Pharma d.o.o., Podmilščakova ulica 24, 1000 Ljubljana, Slovenija, Tel: 01/563 48 11, www.servier.si.

1. Bertrand ME, Vlachopoulos C, Mourad JJ. Am J Cardiovasc Drugs. 2016 DOI 10.1007/s40256-016-0175-2. **2.** SMPC. **3.** Hatala R, Pella D, Hatalova K, Sidlor. Clin Drug Invest. 2012; 32(9):603-612. **4.** Watson S et al J Hypertens. 2014;32 (e-suppl 1):e63. Abstract 58.01. **5.** Bertrand M, Mourad JJ. Circulation. 2013; 128(22 suppl.):Abstract A18906. **6.** Castellano JM, et al. J Am Coll Cardiol. 2014;64:613-621. **7.** Selak. BMJ. 2014;348:g3318. **8.** Thom S, et al. JAMA. 2013;310(9):918-929. **9.** Patel A, et al. Eur J Prev Cardiol. 2015;27(7):920-930. **10.** Huffman MD. PLOS Med. 2015;12(8):e1001862

SERVIER

STA3_16172ddl2 Samo za stoletovno jamstvo! Datum priprave informacije: november 2016

AN EXPANDING LIFE.

FIRST TAVI SYSTEM APPROVED FOR INTERMEDIATE RISK PATIENTS

Life is different for TAVI patients who benefit from a supra-annular, self-expanding valve.

CoreValve™ Evolut™ R TAVI System

CE Mark for intermediate risk indication granted July 2016

INTERNATIONAL
CAUTION: For distribution only in markets where CoreValve Evolut R intermediate risk indication has been approved. Not for distribution in the U.S. Refer to Instructions for Use for a complete list of warnings, precautions, indications and contraindications.

UC201701722 EE 08/2016
©2016 Medtronic. All Rights Reserved. Medtronic, Medtronic logo and Further. Together are trademarks of Medtronic. All other brands are trademarks of a Medtronic company.

Medtronic
Further. Together

SKRAJŠAN POVZETEK GLAVNIH ZNAČILNOSTI ZDRAVILA:
Concor 5 mg/ 10 mg filmsko obložene tablete
Sestava: Ena filmsko obložena tableta vsebuje 5 mg/ 10 mg bisoprololijevega fumarata in pomožne snovi. **Terapevtske indikacije:** Zdravljenje hipertenzije in koronarne srčne bolezni (angine pektoris). **Odmerjanje in način uporabe:** *Odrasli:* Za zdravljenje obeh indikacij je odmerek 5 mg bisoprolijevega fumarata enkrat na dan. Če je potrebno, odmerek lahko zvečamo na 10 mg bisoprololijevega fumarata enkrat na dan. Maksimalni priporočen odmerek bisoprololijevega fumarata je 20 mg na dan. V vseh primerih je potrebno odmerek prilagoditi individualno, zlasti glede na srčno frekvenco in uspeh zdravljenja. *Pediatrična populacija:* Ker ni izkušenj pri zdravljenju otrok z bisoprololijevim fumaratom, njegova uporaba pri otrocih ni priporočljiva. Zdravilo Concor jemljemo zjutraj, z ali brez hrane. Tablete pogoltnemo s tekočino, ne smemo jih žvečiti. **Kontraindikacije:** Preobčutljivost na učinkovino ali katero koli pomožno snov. Bisoprolol je kontraindiciran pri bolnikih z akutnim srčnim popuščanjem ali v času epizod dekompenzacije srčnega popuščanja, ko je potrebno zdravljenje z i.v. inotropnimi zdravili, kardiogenim šokom, atrioventrikularnim blokom druge ali tretje stopnje (brez srčnega spodbujevalnika), boleznijo sinusnega vozla, sinoatrialnim blokom, simptomatsko bradikardijo, simptomatsko hipotenzijo, hudo bronhialno astmo, hudo obliko periferne arterijske okluzivne bolezni ali hudo obliko Raynaudovega sindroma, nezdravljenim feokromocitomom, metabolno acidozo. **Posebna opozorila in previdnostni ukrepi:** Zlasti pri bolnikih z ishemično srčno boleznijo zdravljenja z bisoprololom ne smemo prekiniti naenkrat, razen če to ni nujno potrebno, saj lahko to povzroči prehodno poslabšanje srčne bolezni. Bisoprolol moramo uporabljati previdno pri bolnikih, ki imajo povišan krvni tlak ali angino pektoris ter sočasno popuščanje srca, pri sladkorni bolezni z velikimi nihanji vrednosti glukoze v krvi, strogem postu, sočasnem desenzibilizacijskem zdravljenju, atrioventrikularnem bloku prve stopnje, Prinzmetalovi angini, periferni arterijski okluzivni bolezni. Bolnikom s psoriazo ali psoriazo v anamnezi lahko dajemo antagoniste beta adrenergičnih receptorjev (npr. bisoprolol) šele po skrbnem pretehtanju koristi in tveganj uporabe tega zdravila. Zdravljenje z bisoprololom lahko prekrije simptome tirotoksikoze. Bolniki s feokromocitomom lahko jemljejo bisoprolol šele po predhodni uporabi antagonistov alfa adrenergičnih receptorjev. Če bo bolnik operiran pod splošno anestezijo, mora anesteziolog upoštevati beta-blokado. Pri bolnikih z obstruktivnimi boleznimi pljuč je treba zdravljenje z bisoprololom začeti z najmanjšim možnim odmerkom in jih skrbno spremljati, če se pri njih pojavijo novi simptomi (npr. dispneja, nezmožnost telovadbe, kašelj). Pri bronhialni astmi ali drugih kroničnih obstruktivnih boleznih pljuč, z izraženo simptomatiko, je potrebno sočasno dajati bronhodilatatorje. **Interakcije:** *Kombinacije, ki niso priporočljive:* Kalcijevi antagonisti verapamilskega tipa, v manjši meri tudi diltiazemskega tipa, centralno delujoča antihipertenzivna zdravila. *Kombinacije, ki jih je treba uporabljati previdno:* Kalcijevi antagonisti dihidropiridinskega tipa, antiaritmiki razreda I in III, parasimpatomimetiki, topikalni antagonisti beta adrenergičnih receptorjev (npr. kapljice za oči), inzulin in peroralni antidiabetiki, anestetiki, digitalisovi glikozidi, nesteroidna protivnetna zdravila (NSAID), beta-simpatomimetiki, simpatomimetiki, ki delujejo na adrenergične receptorje beta in alfa. Sočasna uporaba z antihipertenzivi, kot tudi z drugimi zdravili, ki potencialno znižujejo krvni tlak, lahko poveča tveganje za hipotenzijo. **Neželeni učinki:** Vrtoglavica, glavobol, gastrointestinalne težave, utrujenost, občutek hladnosti ali odrevenelosti udov. **Pakiranje:** Škatla s 30 tabletami. **Način in režim izdaje zdravila:** Predpisovanje in izdaja zdravila je le na recept. **Imetnik dovoljenja za promet:** Merck d.o.o., Ljubljana. **Datum zadnje revizije besedila:** oktober 2016

Concor COR 1,25 mg/ 2,5 mg/5 mg/ 7,5 mg/ 10 mg filmsko obložene tablete
Sestava: Ena filmsko obložena tableta vsebuje 1,25 mg/ 2,5 mg/ 5 mg/ 7,5 mg/ 10 mg bisoprololijevega fumarata in pomožne snovi. **Terapevtske indikacije:** Zdravljenje stabilnega kroničnega srčnega popuščanja z zmanjšano sistolično funkcijo ventriklov. **Odmerjanje in način uporabe:** Bolniki naj bi bili stabilni (brez akutnega srčnega popuščanja), ko uvedemo terapijo z bisoprololijevim fumaratom. Predlagani začetni odmerek je 1,25 mg bisoprololijevega fumarata enkrat na dan. Če bolnik to dobro prenaša, odmerek povečajte na 2,5 mg, 3,75 mg, 5 mg, 7,5 mg in 10 mg enkrat na dan, v intervalu dveh ali več tednov. Največji priporočeni odmerek je 10 mg enkrat na dan. Tablete bisoprololijevega fumarata naj bolniki jemljejo zjutraj, lahko skupaj s hrano. Pogoltnejo naj jih s tekočino, ne smejo pa jih žvečiti. *Pediatrična populacija:* Ni izkušenj z uporabo bisoprololijevega fumarata v pediatriji, zato njegove uporabe ni mogoče priporočati pri otrocih. **Kontraindikacije:** Preobčutljivost na učinkovino ali katero koli pomožno snov. Bisoprolol je kontraindiciran pri bolnikih, ki imajo: akutno srčno popuščanje ali v času epizod dekompenzacije srčnega popuščanja, ko je potrebno zdravljenje z i.v. inotropnimi zdravili, kardiogeni šok, AV blok druge ali tretje stopnje (brez srčnega spodbujevalnika), bolezen sinusnega vozla, sinoatriatrialni blok, simptomatsko bradikardijo, simptomatsko hipotenzijo, hudo bronhialno astmo, hude oblike periferne arterijske okluzivne bolezni ali hude oblike Raynaudovega sindroma, nezdravljen feokromocitom, metabolno acidozo. **Posebna opozorila in previdnostni ukrepi:** Bisoprolol morate uporabljati previdno pri sladkorni bolezni z velikimi nihanji vrednosti glukoze v krvi, strogem postu, sočasnem desenzibilizacijskem zdravljenju, AV bloku prve stopnje, Prinzmetalovi angini pektoris, periferni arterijski okluzivni bolezni. Anesteziolog mora upoštevati blokado beta adrenergičnih receptorjev. Pri bolnikih z obstruktivnimi boleznimi pljuč je treba zdravljenje z bisoprololom začeti z najmanjšim možnim odmerkom in jih skrbno spremljati, če se pri njih pojavijo novi simptomi (npr. dispneja, nezmožnost telovadbe, kašelj). Pri bronhialni astmi ali drugih kroničnih obstruktivnih pljučnih boleznih, ki lahko povzročijo simptome, je priporočljivo bolniku hkrati predpisati tudi bronhodilatatorje. Bolnikom s psoriazo ali psoriazo v anamnezi smete dajati antagoniste beta adrenergičnih receptorjev (npr. bisoprolol), šele po skrbnem pretehtanju koristi in tveganj uporabe tega zdravila. Pri bolnikih s feokromocitomom se lahko bisoprolol uporablja šele po predhodni blokadi receptorjev alfa. Zdravljenje z bisoprololom lahko prikrije simptome tirotoksikoze. **Interakcije:** *Kombinacije, ki niso priporočljive:* Kalcijevi antagonisti-verapamilskega tipa in v manjši meri tudi diltiazepamskega tipa, antiaritmiki 1. skupine, antihipertenzivi, ki delujejo na osrednje živčevje. *Kombinacije, ki jih je treba uporabljati previdno:* Kalcijevi antagonisti dihidropiridinskega tipa, antiaritmiki razreda III, topikalni antagonisti beta adrenergičnih receptorjev (npr. kapljice za oko za zdravljenje glavkoma), parasimpatomimetiki, inzulin in peroralni antidiabetiki, anestetiki, digitalisovi glikozidi, nesteroidni antirevmatiki (NSAR), beta-simpatomimetiki, simpatomimetiki. Sočasna uporaba z antihipertenzivi in tudi z drugimi zdravili, ki lahko znižajo krvni tlak lahko poveča tveganje za hipotenzijo. **Neželeni učinki:** Omotica, glavobol, bradikardija, poslabšanje obstoječega srčnega popuščanja, občutek hladnosti ali odrevenelosti udov, hipotenzija, gastrointestinalne težave, astenija, utrujenost. **Pakiranje:** Concor COR 1,25 mg: škatla z 20 filmsko obloženimi tabletami, Concor COR 2,5 mg/ 5 mg/ 7,5 mg/ 10 mg: škatla s 30 filmsko obloženimi tabletami. **Način in režim izdaje zdravila:** Predpisovanje in izdaja zdravila je le na recept. **Imetnik dovoljenja za promet z zdravilom:** Merck d.o.o., Ljubljana. **Datum zadnje revizije besedila:** oktober 2016

Pred predpisovanjem zdravila natančno preberite celoten Povzetek glavnih značilnosti zdravila. Samo za strokovno javnost.

Podrobnejše informacije so na voljo pri imetniku dovoljenja za promet z zdravilom:
Merck d.o.o., Ameriška ulica 8, 1000 Ljubljana, tel.: 01 5603 810, faks: 01 5603 830; e-pošta: info@merck.si | SI/CONCO/1116/0005; 11/2016